

VETERİNER HEKİMLİK

ALANINDA ULUSLARARASI
ARAŞTIRMA VE DEĞERLENDİRMELER

EDİTÖR

PROF. DR. KEZBAN ŞAHNA

ARALIK
2023

SERÜVEN
YAYINEVİ

Genel Yayın Yönetmeni / Editor in Chief • C. Cansın Selin Temana

Kapak & İç Tasarım / Cover & Interior Design • Serüven Yayınevi

Birinci Basım / First Edition • © ARALIK 2023

ISBN • 978-625-6760-58-5

© copyright

Bu kitabın yayın hakkı Serüven Yayınevi'ne aittir.

Kaynak gösterilmeden alıntı yapılamaz, izin almadan hiçbir yolla çoğaltılamaz.

The right to publish this book belongs to Serüven Publishing. Citation can not be shown without the source, reproduced in any way without permission.

Serüven Yayınevi / Serüven Publishing

Türkiye Adres / Turkey Address: Kızılay Mah. Fevzi Çakmak 1. Sokak

Ümit Apt No: 22/A Çankaya/ANKARA

Telefon / Phone: 05437675765

web: www.serüvenyayınevi.com

e-mail: serüvenyayınevi@gmail.com

Baskı & Cilt / Printing & Volume

Sertifika / Certificate No: 47083

VETERİNER HEKİMLİK

Alanında Uluslararası Araştırma ve Değerlendirmeler

Aralık 2023

Editör

PROF. DR. KEZBAN ŞAHNA

İÇİNDEKİLER

Bölüm 1

VETERİNER HEKİMLİKTE DERMOSKOPİDE GÜNCEL DURUM

Serkan İrfan KÖSE..... 1

Bölüm 2

FASCIOLOSİS

AYŞE KARAKUŞ, VURAL DENİZHAN..... 17

Bölüm 3

İMMÜNOHİSTOKİMYA

İlknur ÜNDAĞ, Hasan Hüseyin DÖNMEZ..... 41

Bölüm 4

KÖPEK VE KEDİLERDE BAZI PARAZİTER DERMATOZLAR

Berfin Tuğçe ŞENDAŞ, Serkan İrfan KÖSE..... 59



Bölüm 1

VETERİNER HEKİMLİKTE DERMOSKOPİDE GÜNCEL DURUM

Serkan İrfan KÖSE¹

¹ Dr. Öğr. Üyesi, Hatay Mustafa Kemal Üniversitesi Veteriner Fakültesi Veterinerlik İç Hastalıkları AD, Hatay, Türkiye / ORCID ID: 0000-0003-3189-6690 serkanirfankose@mku.edu.tr

GİRİŞ

Dermatoskopi, epilüminesans mikroskobu veya yüzey mikroskobu olarak da bilinen dermoskopi, cilt lezyonlarının hızlı ve büyütülmüş in vivo gözlemlenmesi için geliştirilmiş invaziv olmayan bir tekniktir (Neuber & Nuttall, 2017; Burroughs ve Diaz, 2023). Bu teknik uygulanırken kullanılan cihaza dermoskop adı verilir (Neuber ve Nuttall, 2017; Köse, 2018; Burroughs & Diaz, 2023). Dermoskopi yüzey parlamasını ortadan kaldırarak çoğu zaman çıplak gözle görülemeyen yapıları, renkleri ve desenleri görünür hale getirir (Micali vd., 2011; Burroughs ve Diaz, 2023). Dermoskop, lezyonların tanımlanmasına yardımcı olmanın yanı sıra kullanıcı dostudur ve teşhis ve tedavi amaçlı olarak kayıt yapabilir ve fotoğraf çekebilir (Burroughs ve Diaz, 2023).

Dermoskopik inceleme, pigmentle lezyonları, vasküler yapıları, saç/kıl ve foliküler anormallikleri (trikoskopi), ektoparazitizmi (entodermoskopi) ve enfeksiyöz ve inflamatuvar deri hastalıklarını (inflammoskopi) değerlendirmek için kullanılmaktadır (Lallas vd., 2013; Errichetti ve Stinco, 2016; Sgouros vd., 2018; Schuldenfrei ve Pieper, 2020; Burroughs ve Diaz, 2023). İnsan hekimliğinde dermatoloji alanında yaygın olarak kullanılan dermoskop, veteriner hekimlik alanında son beş yıl içerisinde oldukça ivme kazanmıştır.

Veteriner Hekimlikte Dermoskopinin Son Durumu

Veteriner hekimlik alanında dermoskopi kullanımının değerlendirildiği kitap bölümünün (Köse, 2018) yayınlandığı zamandan şimdiye kadar veteriner hekimlikte dermoskopi kullanımı ile ilgili birçok çalışma yayınlanmıştır. Bu çalışmalar; sağlıklı köpeklerde kıl foliküllerinin değerlendirilmesi (Schuldenfrei ve Pieper, 2020), alopesi-X (Bello vd., 2022; Zanna vd., 2023), köpeklerde sebaseöz proliferasyon (Scarpella vd., 2023), dermal neoplaziler (Peireira vd., 2022), kanin atopik dermatitis (Cugmas ve Olivry, 2021), köpeklerin deri renginin incelenmesi (Cugmas vd., 2022), ektoparazitler enfestasyonlar (Fekri vd., 2020; Legnani ve Buckley, 2022), feline dermatofitoz (Bajwa, 2020), konjenital dermal lezyonlar (Legnani vd., 2020; Ueyama vd., 2022), atlarda sezonsal deri ve kıl değişimlerinin incelenmesi (Pomorska-Zniszczyńska vd., 2021, 2022) vb. konulara odaklanmıştır.

Dermoskopinin Veteriner Hekimliğinde Kullanım Alanı Bulduğu Güncel Konular

1. Kıl Folikülleri, Deri ve Deri Renginin Değerlendirilmesi

Bu alandaki çalışmalar, köpeklerde kıl folikülünün morfolojik ve fizyolojik özelliklerini karakterize etmek için, kıl döngüsü aşamalarını ve bunların göreceli oranlarını analiz etmeye yönelik yapılmıştır (Diaz vd., 2004a, Diaz vd., 2004b; Müntener vd., 2011; Schuldenfrei ve Pieper, 2020).

Yapılan çalışmalar ile normal köpek kılı büyüme parametrelerinin daha iyi anlaşılması, cins standartlarının oluşturulmasına, alopesik bozuklukların daha iyi tanımlanmasına ve tedaviye yanıtların değerlendirilmesine çalışılmıştır (Diaz vd., 2004a; Diaz vd., 2004b; Schuldenfrei ve Pieper, 2020).

Dermatoskoplar, saç foliküllerini değerlendirmek için non-invazif bir araç olan trikoskopi (saç dermoskopisi) amacıyla çeşitli insan çalışmalarında kullanılmıştır (López vd., 2011). İnsan saç derisi için tasarlanan bir yazılım, belirli bir alandaki saç sayısını, saç yoğunluğunu, ortalama saç uzunluğunu, anajen:telojen oranını, vellus ve terminal saçların sayısını ve yoğunluğunu, saç kalınlığını ve foliküler birimleri otomatik olarak hesaplar (López vd., 2011). Bu yeni otomatik trikoskopik analiz yazılımı sağlıklı köpeklerde aynı amaçla bölgesel tıraş sonrası dört gün süre ile kullanılmıştır (Schuldenfrei ve Pieper, 2020). Trikoskopik görüntüler 140× büyütmede, sağlıklı köpeklerde ortak bir foliküler ostiyumdan çıkan bileşik bir saç folikülünün ayrı ayrı kıl gövdelerini ortaya koymuştur (Schuldenfrei ve Pieper, 2020). Birleşik kıl folikülleri içindeki birincil kıl gövdeleri, çevredeki ikincil kıllardan belirgin şekilde daha kalındır (Schuldenfrei ve Pieper, 2020). Yazılım ile yapılan değerlendirmede sağlıklı köpeklerde tıraş sonrası 0. günde tüm vücut bölgelerinde ortalama kıl uzunluğunun 0,63 mm (0,45-1,03 mm aralığında); 4. günde (tıraştan 96 saat sonra) vücudun tüm bölgelerinde ortalama kıl uzunluğunun 0,89 mm (0,64-1,46 mm aralığında) olduğu bildirilmektedir (Schuldenfrei ve Pieper, 2020). Tüm köpeklerin bütün vücut bölgelerinde ortalama günlük kıl büyüme hızının 0,065 mm/gün olduğu vurgulanmaktadır (Schuldenfrei ve Pieper, 2020). Trikoskopik analiz yazılımı, insan saç derisi saç özelliklerini temel alarak, tüm terminal (birincil) saç shaftlarının >0,04 mm genişliğinde olduğunu, buna karşın vellus (ikincil) saç shaftlarının <0,04 mm genişliğinde olduğunu kabul eder. Tüm günler boyunca, vellus kıl shaftlarının ortalama yüzdesi baş, göğüs ve yan bölgede sırasıyla %64,1-79,3, %78-87,2 ve %83,3-90,8 aralığında bulunmuştur. Toraks için tüm günlerde vellus kıl sayımları arasında fark olmadığı; baş ve yan bölge vellus kıl sayımlarında ilk güne göre son günlerde fark olduğu ifade edilmektedir (Schuldenfrei ve Pieper, 2020). Hem vellus hem de terminal kıllar dahil olmak üzere tüm kıl shaftlarının tüm günler boyunca her köpek için ortalama kalınlığı (çapı), baş, göğüs ve yan kısım için sırasıyla 0,034 mm, 0,030 mm ve 0,028 mm olarak belirlenmiştir (Schuldenfrei ve Pieper, 2020). Sağlıklı köpeklerde kıl foliküllerinin ve kıl özelliklerinin dermoskopik değerlendirilmesi kapsamında elde edilen bu veriler referans mahiyetinde olsa da bu alanda kapsamlı çalışmalara ihtiyaç olduğu açıktır.

Dermatoskop ve bir akıllı telefon ile oluşturulan optik sistemin kullanıldığı bir dermoskopi çalışmasında sağlıklı ve eritemli köpek derisinin rengi incelenmiştir (Cugmas ve Štruc, 2020). Buna göre köpek derisinin standart Kafkas insan derisine göre daha az kırmızı ve sarı olduğu belirlenmiştir (Cugmas ve Štruc, 2020; Cugmas vd., 2022).

Bu sistem ile deri eriteminin şiddetinin bir eritem indeksi ile %0,5-3 arasında hata ile tahmin edilebildiği bildirilmektedir. Her akıllı telefon için bir renk kalibrasyon modeli oluşturduktan sonra, beyaz bir standart üzerinde basit bir görüntü normalizasyonu uygulayarak kolorimetrik doğruluğu kaybetmeden klinik ölçümlerin hızlanabildiği; sonuç olarak, kalibre edilmiş tele-dermoskopi sisteminin, veteriner dermatolojisindeki çeşitli kolorimetrik uygulamalar için yeterince hızlı ve doğru olduğu da ifade edilmektedir (Cugmas ve Štruc, 2020).

Arap atlarında kış sezonunda kıl yapısının ve derinin değerlendirildiği bir çalışmada (Pomorska-Zniszczyńska vd., 2021) alın, yele, boyun, göğüs, yan taraf, sağrı ve kuyruk bölgesi dermoskopi yöntemi ile incelenmiştir. Bu bölgede primer kıl kalınlığı ve kıl yoğunluğu niceliksel olarak; kıl pigmentasyonu, cilt rengi, kıl köklerinin ve kılcak damarların görünürlüğü, kürk rengi ve kılın görünümünün tanımı (yani uzun/kısa, parlak/mat, pürüzsüz/kabarıklık) niteliksel olarak değerlendirmiştir (Pomorska-Zniszczyńska vd., 2021). Kıl yoğunluğuyla ilgili olarak, dermoskopun görüş alanındaki kıl teli sayısı 1.458 ile 3.680 arasında bildirilmektedir (Pomorska-Zniszczyńska vd., 2021). Kıl kalınlığı 52,70 ila 87,45 µm arasında değişiklik gösterirken; kılların en kalın olduğu yerin yele ve kuyruk, en ince olduğu yerin ise göğüs olduğu ifade edilmektedir (Pomorska-Zniszczyńska vd., 2021). Alın bölgesindeki cilt, atın kürküne bakılmaksızın pigmentli veya pigmentli olabilir. Cildin pigmentli olduğu durumlarda kan damarları görülebilir. Yelenin derisindeki pigmentasyon vücudun diğer bölgelerine kıyasla daha azdır. Göğüsteki kıllar vücudun diğer bölgelerindekilere kıyasla daha ince görünmektedir. Pigmentli yerlerde kan damarları görülebilir. Tek tip beyaz kıl rengine ve pigmentli deriye sahip gri atlarda medulla görülebilirken, korteks oldukça zor görülebilir. Doru veya kestane rengi atlarda kıllar tek tipken, korteks ve medulla ayırımı mümkün değildir (Pomorska-Zniszczyńska vd., 2021). Aynı yazarların atlarda yaz-kış sezonundaki kıl yapısı ve derideki değişimleri dermoskopi ile araştırdığı bir başka çalışmada (Pomorska-Zniszczyńska vd., 2022); değerlendirilen alan neresi olursa olsun yaz aylarında cildin kış aylarına göre daha koyu olduğunu; kıl kalınlığı 44,82 µm (yazın göğüs) ile 87,45 µm (kışın yele) arasında değiştiğini; kıl yoğunluğuna göre dermoskopun görüş alanındaki kıl sayısının 990 (yaz yelesi) ile 3680 (kışın kafa) arasında değiştiğini tespit etmişlerdir. Özet olarak, dermoskopi atların kıl ve deri yapısını hem kalitatif hem de kantitatif değerlendirmeye yönelik kullanışlı bir yöntem gibi durmaktadır.

2. Alopesi-X

Trikoskopi, diğer bir tanımlama ile insan hekimliğinde kafa derisinin ve saçların dermoskopik görüntülenmesi; kutanöz kan damarları, perifoliküler ve interfoliküler özellikler ve saç gövdesinin kalınlığı ve şeklindeki değişiklikler dahil olmak üzere çıplak gözle kolaylıkla görülemeyen morfolojik özellikleri ortaya çıkarır.

Ayrıca bölgesel deri bozukluğunun patolojik incelemesi gerektiğinde trikoskopi biyopsi alınacak yerin seçiminde de yardımcı olabilir (Miteva ve Tosti, 2012; Miteva ve Tosti, 2013; Zanna vd., 2023). Veteriner dermatopatolojisinde yazarlar, epidermal değişiklikler ve dermal kalınlık değerlendirmesi için uzunlamasına kesitlerin daha bilgilendirici olduğu, enine kesitlerin ise saç büyüme fazının belirlenmesi, foliküler morfoloji ve foliküler inflamasyon değerlendirmesi için daha yararlı olduğu sonucuna vararak bu tekniklerin hem avantajlı hem de tamamlayıcı olduğunu belirtmiştir (Bond vd., 2021).

Genellikle alopesi X olarak adlandırılan kıl döngüsü durması, pomeranyanlar, chow chowlar, keeshondlar, Alaskan malamutlar, samoyedler ve oyuncak ve minyatür kanişler gibi çift tabakalı kürk yapısına sahip cinslerde nispeten yaygın bir durumdur (Bello vd., 2022; Zanna vd., 2023). Bir kıl döngüsü durma bozukluğu olan alopesi X, pomeranyanlarda genetik yatkınlık ile öne çıkan, baş ve ekstremitelerin uzak kısımları dışında simetrik, pruritik ve yanğısal olmayan alopesi ile karakterizedir (Bello vd., 2022; Kang vd., 2022; Zanna vd., 2023). Histolojik olarak kenojen ve telojen kıl folikülleri baskınken, anajen folikülleri seyrek, bu da anajen indüksiyonunun ve ilerlemesinin bozulduğunu gösterir. Maksimum şiddette vakalarda dermal kollajen atrofisi görülebilir (Zanna vd., 2023).

Alopesi X'li köpeklerde yapılan dermoskopik incelemede korteks ve medulla ayrımı olmayan ince tüyler halinde ve amorf keratoseboreik benzeri materyalle karışmış (sarımsı-kahverengi foliküler keratotik tıkaçlar) dağınık tüy shaftları belirlenebilir (Zanna vd., 2023). Kıl folikülü açıklıkları, esas olarak tekrarlayan üçüzler halinde (yan yana sıralı üç folikül) eşit şekilde dağılım gösterdiği, ancak üçüz olmayanların da tespit edilebildiği bildirilmektedir (Zanna vd., 2023). Polarize olmayan dermoskopik muayene ile perifoliküler ve intrafoliküler cilt yüzeyi boyunca nispeten büyük, cilt yüzeyine orta derecede yapışan ve dağılımları orta ila şiddetli arasında değişen grimsi beyaz pullanmalar gözlemlenebilir (Zanna vd., 2023). Polarize dermoskopik inceleme ile pigmentasyon, interfoliküler alanda iğne ucu büyüklüğünde siyah noktalardan daha yaygın bir desene kadar değişiklik gösterebilir (Zanna vd., 2023). Vasküler yapılar görüntülenemeyebilir (Zanna vd., 2023).

Alopesi-X tespit edilen bir Pembroke Welsh korgi ırkı köpeğin dermoskopik incelemesinde ağ şeklinde veya petek benzeri bir düzende hiperpigmentasyon, dikkat çekmeyen foliküler açıklıklar ve normal yapıya sahip bireysel kıl gövdeleri belirlenmiş (Bello vd., 2022). Şiddetli hiperpigmentasyon nedeniyle, dermal damarlar tanımlanamamıştır (Bello vd., 2022). Fotobiyomodülasyon tedavisi uygulanan bu olguda tedavi etkinliği videodermoskopi kullanılarak otomatik trikoskopik analiz yazılımı ile değerlendirilmiştir (Bello vd., 2022). Tedavi sonrası lezyonlu bölgeler boyunca yeniden kıl çıktığı bildirilmektedir (Bello vd., 2022).

Lezyonların bulunduğu sırt boyunca tek tek kıl tellerinde %32'lik bir artış belirlenirken, uyluğun kaudalinde tek tek kıl tellerinde %150'lik bir artış görüldüğü vurgulanmaktadır (Bello vd., 2022). Dermoskopik olarak ilk belirlenen hiperpigmentasyonun tedavinin kesilmesi sırasında lezyonlu bölgelerde daha az şiddetli olduğu; foliküler açıklıklar ve bireysel kıl gövdesi yapısının değişmeden kaldığı ve dermal damarların hala görüntülenemediği rapor edilmiştir (Bello vd., 2022). Alopesi X'te dermoskopik değerlendirme yararlı bir yardımcı tanı ve takip aracı olarak ön plana çıkmaktadır.

3. *Dermal Neoplaziler*

Veteriner hekimlikte dermoskopi ile ilgili az sayıda çalışma bulunmaktadır, son zamanlarda kedilerde dermatofitoz ve yüzeysel dermal kutanöz lenfatik malformasyonlarda, köpeklerde inflamatuvar ve inflamatuvar olmayan alopesilerde kullanım alanı bulmuştur (Dong vd., 2016; Legnani vd., 2020; Cugmas ve Olivry, 2021).

Bunların dışında güncel olarak köpeklerde farklı dermal neoplazi olgularında da kullanılmıştır (Pereira vd., 2022; Scarpella vd., 2023). Sağ pelvik ekstremitede yaklaşık 1,2 x 0,9 cm çapında soliter eritematöz nodüler lezyon bulunan ve sitopatolojik inceleme ile mast hücre tümörü olarak tanımlanan bir köpeğin sitoloji öncesi yapılan dermoskopik incelemesinde; periferinde kırmızımsı renkte pigmente olmayan bir lezyon, orta kısmında parlak beyaz çizgilerin yer aldığı sarımsı bir lezyon (koza), retiküler damar düzeninde ince telenjektaziler ve homojen alanı çevreleyen polimorfik damarların gözlemlendiği ifade edilmektedir (Pereira vd., 2022). Bu olguda da tespit edilen belirli bir bölgede gruplanmış polimorfik damarların varlığı malign tümörlerin en sık görülen dermoskopik patern bulgularından biridir. Ancak gözlenen bu dermoskopik özellikler spesifik olmadığından sitopatolojik tanımlama gereklilik arz etmektedir (Pereira vd., 2022).

Sebasöz deri tümörleri köpeklerde çoğunlukla iyi huyludur ve son zamanlarda tüm köpeklerde belirlenen deri tümörlerinin %5,3-6'sını temsil etmektedir (Graf vd., 2018; Scarpella vd., 2023). Sebasöz deri tümörleri olan köpeklerin dermoskopik incelemesinde; lezyonların büyük çoğunluğunda tek veya çoklu, iyi sınırlı, beyaz-sarımsı, gruplandırılmış oval kesek benzeri yapılar gözlenebilir (Scarpella vd., 2023). Sebasöz hiperplazilerin %93'ünde ve neoplastik lezyonların %50'sinde keseklerin çevresinde düzensiz lineer ve daha az sıklıkla dallanan damarlar tespit edilmiştir (Scarpella vd., 2023). Sebasöz hiperplazilerin %6,6'sında, karışık formların ise %50'sinde erozyon belirlenmiştir (Scarpella vd., 2023). Lezyonların çevresine yakınında kahverengi/gri noktalar gözlemlenmiştir (Scarpella vd., 2023).

Özetle, köpeklerde iyi huylu sebasöz lezyonlarda gözlenen en tutarlı dermoskopik özellikler arasında tek veya çoklu, iyi tanımlanmış, beyaz-sarımsı, gruplandırılmış, oval kesekler ve lezyonun çevresinde düzensiz doğrusal damarlar yer almaktadır. (Scarampella vd., 2023).

4. İnflamatuvar Deri Hastalıkları

Köpek atopik dermatiti (AD), karakteristik klinik özelliklere sahip, kronik, alerjik ve inflamatuvar bir deri hastalığıdır (Cugmas vd., 2021). Çevresel ve gıdasal alerjenlerin tetiklediği alerjik reaksiyon, kaşıntı ve eritem (kızarıklık), hiperpigmentasyon (pigmentasyon artışı) ve ekskoriasyonlar (çizik lezyonları) içeren cilt lezyonları şeklinde kendini gösterir (Cugmas vd., 2021). Çoğu köpekte AD, antipruritik ve anti-inflamatuvar ilaçların uygulanması, alerjen immünoterapisi ve iyi bir tüy ve deri hijyeni de dahil olmak üzere uzun süreli yönetim gerektiren ömür boyu süren bir durumdur (Olivry vd., 2015; Cugmas vd., 2021). Atopik köpekler, etkinliği çok sayıda klinik çalışmada test edilmiş olan çeşitli anti-inflamatuvar ilaçlarla tedavi edilmektedir (Olivry vd., 2010; Cugmas & Olivry, 2021). Tedavi yanıtı oldukça bireysel olduğundan, klinik belirtilerin gelişiminin hassas bir şekilde izlenmesi, uygun anti-alerjik tedavinin seçilmesi için çok önemlidir (Cugmas vd., 2021).

Şu anda, iki onaylanmış atopik dermatit şiddeti ölçeği (kategorik) klinik değerlendirmede önerilmektedir (Olivry vd., 2018; Cugmas ve Olivry, 2021): Köpek Atopik Dermatit Yaygınlığı ve Şiddet İndeksi, 4. revizyon (CADESI-04) (Olivry vd., 2014) ve Köpek Atopik Dermatit Lezyon İndeksi (CADLI) (Plant vd., 2012; Cugmas ve Olivry, 2021). Her iki ölçek de AD ile ilişkili vücut bölgelerindeki birincil (eritem), ikincil (likenifikasyon ve hiperpigmentasyon) ve kaşıntıya bağlı (ekskoriasyonlar) deri lezyonlarının değerlendirilmesine dayanmaktadır (Cugmas ve Olivry, 2021).

Veteriner hekimlikte, bilindiği kadarıyla, köpek eritemini tahmin etmek için kameralar veya spektrometreler kullanmaya yönelik tek bir girişimde bulunulmuştur ve burada elde edilen veriler, normal insan görüş spektrumuna karşılık gelen standart CIELAB renk uzayına dönüştürülmüştür (Boysen vd., 2002; Cugmas ve Olivry, 2021). İnsanlarda, çeşitli görüntüleme cihazları, eritem indeksi (EI) olarak adlandırılan spektral bantlar arasındaki oranı hesaplayarak eritem şiddetini objektif olarak tahmin edebilmektedir (Raina vd., 2016; Cho vd., 2017; Cugmas vd., 2020). Atopik köpekler üzerinde yapılan bir ön çalışmada görsel ve objektif eritem değerlendirmeleri arasında güçlü bir ilişki bulunmuştur (Cugmas vd., 2020). Aynı yazarlar, yaptıkları son güncel çalışmalarında bir akıllı telefon ve dermatoskoptan oluşan bir optik sistemin, atopik köpeklerde eritem şiddetini uygun şekilde tahmin edebildiğini ortaya koymuşlardır (Cugmas vd., 2021; Cugmas ve Olivry, 2021).

Atopik dermatitli köpeklerde deri mikrobiyota nakli ile ilgi yapılan bir çalışmada (Ural vd., 2023), hem olguların tasının koyulmasında hem de tedavi süresince eritem skorlaması ile etkinliğin takibinde dermoskopinin etkin bir şekilde kullanıldığı görülmektedir.

5. *Konjenital Dermal Lezyonlar*

İnsanlardaki kutanöz vasküler malformasyonlar (KVM), etkilenen damar tipine ve akış özelliklerine göre sınıflandırılan, vasküler gelişimdeki hatalar olduğuna inanılan nadir heterojen bozukluklardır (Buehler ve Billings, 2019; Legnani vd., 2020; Ueyama vd., 2022). Kutanöz lenfatik malformasyonlar (CLM), lenfatik sistemin yavaş süreçli gelişimsel anomalileri, insanlarda sporadiktir ve çoğunlukla doğumda veya iki yaşına kadar ortaya çıkar (Buehler ve Billings, 2019; Legnani vd., 2020). Yüzeysel dermal kutanöz lenfatik malformasyonlar (SDCLM) daha önce biyolojik olarak yanlış olan “lenfanjiomlar” terimiyle anıldığı ve mikrokistik formunun “lenfanjioma sirkumscripsum” olarak bilindiği ifade edilmektedir (Buehler ve Billings, 2019; Legnani vd., 2020). SDCLM’nin klinik belirtileri, şişlikle ilişkili olabilen sarı-turuncudan kırmızıya değişen renkte hiperkeratotik papüller veya veziküllerden oluşur (Garzon ve Meyers, 2010; Legnani vd., 2020).

2020 yılında birbiri ile akraba olmayan ve insandakine benzeyen bir SDC-LM’den etkilenen iki adet evcil kedide ilk olarak klinik, dermoskopik, histopatolojik ve ultrastrüktürel bulgular tanımlanmıştır (Legnani vd., 2020). El tipi polarize ışıklı dermoskop ile 20× büyütmede gerçekleştirilen dermoskopik muayenede, ilk olguda; soluk pembeden koyu kırmızıya, düz kenarlı, soluk bir sınırla ayrılmış yuvarlak ila oval yapılar (lakuna olarak adlandırılan) görülmüştür. Bazen aynı lakuna içinde koyu kırmızıdan açık pembeye bir renk geçişi de gözlenmiştir. Bu yapılardan bazılarının küçük kümeler halinde deri yüzeyinden çıkıntı yaptığı ve dokunulduğunda serosanguinöz sıvı akıntısıyla birlikte yırtıldığı; lakünlerin çapı ise 0,3-1,6 mm arasında değiştiği rapor edilmektedir (Legnani vd., 2020). İkinci olgunun dermatolojik muayenesinde dördüncü ve beşinci parmak derisinde yarı saydamdan kırmızıya kadar küçük veziküller belirlenmiş. Dermoskopik incelemede 20× büyütmede, pembe ila koyu kırmızı, yuvarlak ila oval lakünler gözlenmiş ve lakünlerin genişliği 0,4 mm olarak ölçülmüş (Legnani vd., 2020). Her iki olguda dermoskopi sonrası gerçekleştirilen histopatolojik muayene ile kesin tanının mikrokistik SDCLM olarak konulduğu ifade edilmektedir (Legnani vd., 2020).

Köpeklerdeki kutanöz vasküler anomaliler arasında kutanöz hemanjiyomlar, hemanjiyosarkomlar, lenfanjiyomlar, lenfanjiyomatozis, lenfanjiyosarkomlar, anjiyomatozis, telenjiektaziler ve vasküler naevi veya hamartomlar bulunur (Ueyama vd., 2022). Telenjiektazi, önceden var olan kan damarlarının kalıcı olarak genişlemesi ve genellikle deri veya mukoza zarlarında küçük fokal lezyonlar oluşturması olarak tanımlanır (Ueyama vd., 2022).

Köpekte telenjektazi, köpek hiperadrenokortisizminin kutanöz bir özelliği olarak ortaya çıkabilir (Ueyama vd., 2022). Sağ göğüs kafesinde sınırlı eritemi olan bir köpekte lezyon incelenmiş ve hafif dermatrofi ve deskuamasyon ile birlikte dağınık, florid, dallanmış maküllerden oluştuğu belirlenmiş. Lezyonlar dermoskopi ile incelendiğinde; kapillerler retiküler bir görünüm sergilemiş ve yüzeysel dermistekiler büyütülmüş görünümünde genişleme, farklı boyutlar ve düzensiz doğrusal veya kıvrımlı desenler göstermiştir. Öte yandan, sağlıklı deride eritemli bir renk değişikliği görülmemiş ve kılcak damarlar ince kırmızı çizgiler halinde ortaya çıkmıştır. Klinik ve histopatolojik bulgulara dayanarak olguya idiyopatik kutanöz telenjektazi tanısı konmuştur. (Ueyama vd., 2022). Hem kedilerde hem de köpeklerde dermoskopi, klinik olarak tespit edilen vasküler lezyonların incelenmesi ve kesin tanıya destek noktasında değerli bir araç olarak ön plana çıkmaktadır.

6. Entodermoskopi

Ektoparazitizm olgularında dermoskopik yapıları tanımlanmak ve parametreleri değerlendirmek için yapılan dermoskopi işlemi entodermoskopi olarak adlandırılır (Burroughs ve Diaz, 2023). Beşeri hekimlik dermatolojisinde teşhise destek amaçlı sıklıkla kullanılan entodermoskopi uygulaması veteriner hekimlik alanında da kullanılmaya başlamıştır.

Kedi dermatofitozu, kedilerdeki keratinize deri yapılarının yüzeysel mantar enfeksiyonundan kaynaklanır (Moriello vd., 2017; Bajwa, 2020). *Microsporum canis*, *M. equinum*, *Trichophyton equinum*, *T. verrucosum* ve *T. mentagrophytes* veteriner hekimlikteki önemli zoofilik dermatofitlerden bazılarıdır. *Microsporum canis*, patojenitesi ve önemli zoonotik potansiyeli nedeniyle kedilerde dermatofitozun en yaygın ve önemli nedenidir. Kedi dermatofitozu, hastalığın patogeneziyle ilgili olarak çoğunlukla keratinize dokuları etkileyen yüzeysel bir dermatoz olarak ortaya çıkar. En tutarlı klinik bulgu, değişken pullanma ile birlikte tek veya çok odaklı dairesel alopesi yamalarıdır (Bajwa, 2020). Belirtilen lezyonlar oldukça değişken olabilir ve düzensiz veya halka şeklinde alopesi alanları, pullanma, kabuklanma, komedo oluşumu, eritem, hiperpigmentasyon, sebore ve foliküler papülleri içerebilir. Lezyonlar en sık yüz, kulaklar ve ağızda ortaya çıkma eğilimindedir, daha sonra pençelere ve diğer deri bölgelerine ilerler (Bajwa, 2020). Dermatofitoz için spesifik bir altın standart test bulunmamasıyla birlikte, bir dizi tanı yöntemi mevcuttur. Teşhis testlerinden bazıları, etkilenen kedilerde tedavinin izlenmesi ve iyileşmenin doğrulanması için de yararlıdır (Bajwa, 2020). Dünya Veteriner Dermatoloji Birliği'nin Klinik Konsensüs Kılavuzuna göre, Wood lambası muayenesi, uygun şekilde kullanıldığı takdirde *M. canis* dermatofitozu vakalarının çoğunda pozitif çıkması muhtemel önemli bir tanı testidir (Moriello vd., 2017; Bajwa, 2020).

Öte yandan, dermatofitozisli kedilere özgü dermoskopik bulgular, değişken miktarlarda kahverengi ile sarı kabuklar içeren veya içermeyen virgül tüyleridir (homojen kalınlıkta opak, hafif kıvrımlı veya kırık tüyler) (Scarampella vd., 2015; Zanna vd., 2015; Dong vd., 2016; Peano, 2019; Bajwa, 2020). Dermatofitozisli kedilerdeki dermoskopi bulguları, normal veya diğer nedenlere bağlı hastalığı olan kedilerin derisindeki bulgulardan belirgin şekilde farklıdır (Scarampella vd., 2015; Zanna vd., 2015; Dong vd., 2016; Bajwa, 2020).

Deri iltihabı, yara ve şiddetli kaşıntı öyküsü olan bir kızıl tilkide (*Vulpes vulpes*) deri, kürk ve ilişkili yapıların daha detaylı incelenmesi için polarize dijital video dermoskop kullanılmıştır (Fekri vd., 2020). Ektoparazitler dermoskopi işlemi sırasında toplanmış ve sonrasında morfolojik olarak incelenmiştir (Fekri vd., 2020). Bazı dermoskopi görüntülerinde lateral toraks ve vücut derisi ve postun dorsal kısımlarında lokal alopesi, akut yangı, eritem ve kızarıklık görülmüştür. Dermoskopi sırasında toplanan ektoparazitler *Rhipicephalus bursa*, *Musca domestica* yumurtaları ve bit sirkeleri olarak tanımlanmış. Çıplak gözle bakıldığında tilki postunun tamamen normal görünmesi, klinik muayenede dermoskopi kullanımının önemini ve kolaylıklarını göstermektedir (Fekri vd., 2020).

Sarcoptes scabiei dünya çapında dağılım gösteren parazitik bir akardır. Çeşitli hayvanlarda ve insanlarda yüzeysel epidermin enfestasyonu yoluyla hastalığa neden olur (Arlian vd., 2016; Legnani ve Buckley, 2022). Köpeklerde, *Sarcoptes scabiei* var. *canis* kaşıntı ile karakterize yaygın, bulaşıcı bir ektoparazitoza neden olur. Köpek uyuzunun teşhisi, yüzeysel deri kazıntıları yoluyla toplanan deri döküntüleri içindeki akarın veya yumurtalarının mikroskopik olarak tanımlanmasıyla yapılır (Micali vd., 2016; Legnani ve Buckley, 2022). Köpek uyuzunun teşhisinde yetişkin akarların in vivo görüntülenmesi için dermoskopinin kullanıldığı ilk iki vaka (Samoyed ve Shih tzu ırkı) 2022 yılında tanımlanmıştır (Legnani ve Buckley, 2022). İlk olguda çok sayıda küçük, yuvarlak ile oval, bej renkli organizmanın kabukların üzerinde ve arasında hareket ederken 20× büyütmede hemen görüntülediği; organizmanın baş tarafında kısa bacakların da görülebildiği ifade edilmektedir (Legnani ve Buckley, 2022). Organizmaların boyutları 0,18 ile 0,31 mm uzunluğunda ve 0,2 ile 0,26 mm genişliğinde tespit edilmiştir. Ayrıca daha küçük, oval, açık bej renkli, 0,12-0,13 mm uzunluğunda hareketli olmayan yapılar da belirlenmiştir (Legnani ve Buckley, 2022). İkinci olguda, birden fazla etkilenen bölge yaklaşık üç dakika boyunca değerlendirildikten sonra kabukların üzerinde ve arasında sürünen yuvarlak şekilli tek bir akarın tespit edildiği rapor edilmektedir (Legnani ve Buckley, 2022).

İki olguda dermoskopik değerlendirme arasındaki farklılık, enfestasyonun derecesi, hastalığın kronikliği ve deri yüzeyindeki parazit sayısının, köpek uyuzu için bir tanı tekniği olarak dermoskopinin hassasiyetini etkileyebileceğini ve bu nedenle geleneksel tanı yöntemlerinin hala kullanılması gerektiğini düşündürse de (Legnani ve Buckley, 2022) dermoskopinin hem köpeklerde hem de diğer türlerde etkili olabilen sarkoptik uyuzun tanısı ve klinik muayenedeki etkinliğinin değerlendirilmesi gerektiği aşıkardır.

Kedi ve köpeklerden başka akar enfestasyonundan etkilenmiş bir Afrika cüce kirpisi (*A albiventris*) de dermoskopik olarak muayene edilmiş; deride yaygın eritem, akar istilasına bağlı iltihaplanma, açık renkli bitki kalıntıları, koyu renkli seboreik kalıntılar, yetişkin ve larva akar formları görüntülenmiştir (Keeble ve Koterwas, 2020).

Sonuç olarak, son beş yıl içerisinde veteriner dermatolojisi ile ilgili olgularda ve çalışmalarda dermoskopinin hem tanı hem de hasta takip noktasında aktif kullanım alanı bulmaya başladığı; sağlıklı hayvanlar üzerinde yapılan çalışmalar ile elde edilen dermoskopik görünümlere ilişkin referans oluşturabilecek verilerin elde edilmeye başlandığı; gün geçtikçe dermoskopinin veteriner dermatolojisinde daha sık kullanılabileceği ve yeni çalışmalara ışık tutabileceği kanaatine varılmaktadır.

KAYNAKÇA

- Arlian, L. G., Morgan, M. S., & Rider, S. D. (2016). *Sarcoptes scabiei*: genomics to proteomics to biology. *Parasites & Vectors*, 9(1), 380. <https://doi.org/10.1186/s13071-016-1663-6>
- Bajwa, J. (2020). Feline dermatophytosis: Clinical features and diagnostic testing. *Canadian Veterinary Journal*, 61(11).
- Bello, K., Diaz, S., Cole, L., & Lorch, G. (2022). The use of photobiomodulation therapy in the treatment of hair cycle arrest in a Pembroke Welsh corgi. *Veterinary Record Case Reports*, 10(2). <https://doi.org/10.1002/vrc2.299>
- Bond, R., Hendricks, A., Patterson-Kane, J., Stevens, K., & Brooks Brownlie, H. W. (2021). Transverse sectioning in the evaluation of skin biopsy specimens from alopecic dogs. *Journal of Small Animal Practice*, 62(4), 244-252. <https://doi.org/10.1111/jsap.13243>
- Boysen, L., Sørensen, P., Larsen, M., Serup, J., & Kristensen, F. (2002). Evaluation of skin erythema by use of chromametry and image analysis of digital photographs after intradermal administration of histamine in dogs. *American Journal of Veterinary Research*, 63(4), 565-569. <https://doi.org/10.2460/ajvr.2002.63.565>
- Buehler, D., & Billings, S. D. (2019). Cutaneous Vascular Lesions. İçinde *Soft Tissue Tumors of the Skin* (ss. 235-306). Springer New York. https://doi.org/10.1007/978-1-4939-8812-9_7
- Burroughs, D. L., & Diaz, S. F. (2023). Clinical techniques in veterinary dermatology: Dermoscopy. *Veterinary Dermatology*, 34(2), 164-170. <https://doi.org/10.1111/vde.13139>
- Cho, M., Lee, D. -H., Doh, E. J., Kim, Y., Chung, J. H., Kim, H. C., & Kim, S. (2017). Development and clinical validation of a novel photography-based skin erythema evaluation system: a comparison with the calculated consensus of dermatologists. *International Journal of Cosmetic Science*, 39(4), 426-434. <https://doi.org/10.1111/ics.12393>
- Cugmas, B., & Olivry, T. (2021). Evaluation of skin erythema severity by dermatoscopy in dogs with atopic dermatitis. *Veterinary Dermatology*, 32(2), 183. <https://doi.org/10.1111/vde.12932>
- Cugmas, B., Olivry, T., Olivri, A., & Spigulis, J. (2020). Skimager for the objective erythema estimation in atopic dogs. İçinde B. Choi & H. Zeng (Ed.), *Photonics in Dermatology and Plastic Surgery 2020* (s. 35). SPIE. <https://doi.org/10.1117/12.2544664>
- Cugmas, B., & Štruc, E. (2020). Accuracy of an Affordable Smartphone-Based Teledermoscopy System for Color Measurements in Canine Skin. *Sensors*, 20(21), 6234. <https://doi.org/10.3390/s20216234>
- Cugmas, B., Štruc, E., Kovče, U., Lužar, K., & Olivry, T. (2022). Evaluation of native canine skin color by smartphone-based dermatoscopy. *Skin Research and Technology*, 28(2), 299-304. <https://doi.org/10.1111/srt.13130>

- Cugmas, B., Viškere, D., Štruc, E., & Olivry, T. (2021). Evaluation of Erythema Severity in Dermoscopic Images of Canine Skin: Erythema Index Assessment and Image Sampling Reliability. *Sensors*, 21(4), 1285. <https://doi.org/10.3390/s21041285>
- Diaz, S. F., Torres, S. M. F., Dunstan, R. W., & Jessen, C. R. (2004). The effect of body region on the canine hair cycle as defined by unit area trichogram. *Veterinary Dermatology*, 15(4), 225-229. <https://doi.org/10.1111/j.1365-3164.2004.00386.x>
- Diaz, S. F., Torres, S. M. F., Dunstan, R. W., & Lekcharoensuk, C. (2004). An analysis of canine hair re-growth after clipping for a surgical procedure. *Veterinary Dermatology*, 15(1), 25-30. <https://doi.org/10.1111/j.1365-3164.2004.00356.x>
- Dong, C., Angus, J., Scarampella, F., & Neradilek, M. (2016). Evaluation of dermoscopy in the diagnosis of naturally occurring dermatophytosis in cats. *Veterinary Dermatology*, 27(4), 275-e65. <https://doi.org/10.1111/vde.12333>
- Errichetti, E., & Stinco, G. (2016). Dermoscopy in General Dermatology: A Practical Overview. İçinde *Dermatology and Therapy* (C. 6, Sayı 4). Springer Healthcare. <https://doi.org/10.1007/s13555-016-0141-6>
- Fekri, F., Zakian, A., Farjani-kish, G., & Valizadeh, Y. (2020). Dermoscopic, histopathologic, and molecular description of external parasitic infestation in common red fox (*Vulpes vulpes*): a case report. *Comparative Clinical Pathology*, 29(6), 1289-1293. <https://doi.org/10.1007/s00580-020-03176-y>
- Garzon, M. C., & Meyers, P. M. (2010). Vascular Malformations. İçinde *Therapy of Skin Diseases* (ss. 643-658). Springer Berlin Heidelberg. https://doi.org/10.1007/978-3-540-78814-0_56
- Graf, R., Pospischil, A., Guscetti, F., Meier, D., Welle, M., & Dettwiler, M. (2018). Cutaneous Tumors in Swiss Dogs: Retrospective Data From the Swiss Canine Cancer Registry, 2008–2013. *Veterinary Pathology*, 55(6), 809-820. <https://doi.org/10.1177/0300985818789466>
- Kang, Y., Hyun, J., & Hwang, C. (2022). The number of mitochondrial <scp>DNA</scp> mutations as a genetic feature for hair cycle arrest (alopecia X) in Pomeranian dogs. *Veterinary Dermatology*, 33(6), 545-552. <https://doi.org/10.1111/vde.13114>
- Keeble, E., & Koterwas, B. (2020). Selected Emerging Diseases of Pet Hedgehogs. *Veterinary Clinics of North America: Exotic Animal Practice*, 23(2), 443-458. <https://doi.org/10.1016/j.cvex.2020.01.010>
- Köse, S. İ. (2018). Veteriner Hekimliğinde Dermoskopi Kullanımı. İçinde İ. Gülmez & D. Sevim (Ed.), *Sağlık Bilimleri Örnek Araştırmalar Kitabı* (1. bs, ss. 697-701). Nobel Akademik Yayıncılık.
- Lallas, A., Zalaudek, I., Argenziano, G., Longo, C., Moscarella, E., Di Lernia, V., Al Jabhout, S., & Apalla, Z. (2013). Dermoscopy in General Dermatology. *Dermatologic Clinics*, 31(4), 679-694. <https://doi.org/10.1016/j.det.2013.06.008>
- Legnani, S., Abramo, F., Zanna, G., Graziano, L., Corneigliani, L., & Roccabianca, P.

- (2020). Acral congenital superficial dermal lymphatic malformations in two unrelated cats: clinicopathological, dermoscopic and ultrastructural findings. *Veterinary Dermatology*, 31(4), 309. <https://doi.org/10.1111/vde.12846>
- Legnani, S., & Buckley, L. (2022). The use of dermoscopy to support the diagnosis of sarcoptic mange in two dogs. *Veterinary Dermatology*, 33(3), 255. <https://doi.org/10.1111/vde.13059>
- López, V., Martín, J. M., Sánchez, R., Ortega, C., & Ricart, J. M. (2011). Usefulness of TrichoScan professional in the evaluation of hair loss in females. Report of 180 cases. *Journal of the European Academy of Dermatology and Venereology*, 25(9). <https://doi.org/10.1111/j.1468-3083.2010.03924.x>
- Micali, G., Lacarrubba, F., Massimino, D., & Schwartz, R. A. (2011). Dermatoscopy: Alternative uses in daily clinical practice. *Journal of the American Academy of Dermatology*, 64(6), 1135-1146. <https://doi.org/10.1016/j.jaad.2010.03.010>
- Micali, G., Lacarrubba, F., Verzi, A. E., Chosidow, O., & Schwartz, R. A. (2016). Scabies: Advances in Noninvasive Diagnosis. *PLOS Neglected Tropical Diseases*, 10(6), e0004691. <https://doi.org/10.1371/journal.pntd.0004691>
- Miteva, M., & Tosti, A. (2012). Hair and scalp dermatoscopy. *Journal of the American Academy of Dermatology*, 67(5), 1040-1048. <https://doi.org/10.1016/j.jaad.2012.02.013>
- Miteva, M., & Tosti, A. (2013). Dermoscopy guided scalp biopsy in cicatricial alopecia. *Journal of the European Academy of Dermatology and Venereology*, 27(10), 1299-1303. <https://doi.org/10.1111/j.1468-3083.2012.04530.x>
- Moriello, K. A., Coyner, K., Paterson, S., & Mignon, B. (2017). Diagnosis and treatment of dermatophytosis in dogs and cats. *Veterinary Dermatology*, 28(3), 266. <https://doi.org/10.1111/vde.12440>
- Müntener, T., Doherr, M. G., Guscetti, F., Suter, M. M., & Welle, M. M. (2011). The canine hair cycle - a guide for the assessment of morphological and immunohistochemical criteria. *Veterinary Dermatology*, 22(5). <https://doi.org/10.1111/j.1365-3164.2011.00963.x>
- Neuber, A., & Nuttall, T. (2017). *Diagnostic Techniques in Veterinary Dermatology* (A. Neuber & T. Nuttall, Ed.; 1st bs). John Wiley & Sons, Ltd. <https://doi.org/10.1002/9781119233053>
- Olivry, T., Bensignor, E., Favrot, C., Griffin, C. E., Hill, P. B., Mueller, R. S., Plant, J. D., & Williams, H. C. (2018). Development of a core outcome set for therapeutic clinical trials enrolling dogs with atopic dermatitis (COSCAD'18). *BMC Veterinary Research*, 14(1), 238. <https://doi.org/10.1186/s12917-018-1569-y>
- Olivry, T., DeBoer, D. J., Favrot, C., Jackson, H. A., Mueller, R. S., Nuttall, T., & Prélaud, P. (2015). Treatment of canine atopic dermatitis: 2015 updated guidelines from the International Committee on Allergic Diseases of Animals (ICADA). İçinde *BMC Veterinary Research* (C. 11, Sayı 1). <https://doi.org/10.1186/s12917-015-0514-6>

- Olivry, T., Foster, A. P., Mueller, R. S., McEwan, N. A., Chesney, C., & Williams, H. C. (2010). Interventions for atopic dermatitis in dogs: A systematic review of randomized controlled trials. İçinde *Veterinary Dermatology* (C. 21, Sayı 1). <https://doi.org/10.1111/j.1365-3164.2009.00784.x>
- Olivry, T., Saridomichelakis, M., Nuttall, T., Bensignor, E., Griffin, C. E., & Hill, P. B. (2014). Validation of the Canine Atopic Dermatitis Extent and Severity Index (CADESI)-4, a simplified severity scale for assessing skin lesions of atopic dermatitis in dogs. *Veterinary Dermatology*, 25(2). <https://doi.org/10.1111/vde.12107>
- Peano, A. (2019). Dermatophytosis of the dog and cat: Old and new diagnostic tools. *Veterinaria*, 33(3), 125-139.
- Pereira, A. V., Villalobos, W. R., & Boleira, M. (2022). Dermoscopy findings and histopathological comparison of cutaneous mast cell tumour in a dog. *Veterinary Record Case Reports*, 10(4), e492. <https://doi.org/10.1002/vrc2.492>
- Plant, J. D., Gortel, K., Kovalik, M., Polissar, N. L., & Neradilek, M. B. (2012). Development and validation of the Canine Atopic Dermatitis Lesion Index, a scale for the rapid scoring of lesion severity in canine atopic dermatitis. *Veterinary Dermatology*, 23(6), 515. <https://doi.org/10.1111/j.1365-3164.2012.01113.x>
- Pomorska-Zniszczyńska, A., Szczepanik, M., & Kalisz, G. (2021). Pilot Videodermoscopic Examination of Hair and Skin in Arabian Mare Horses During the Winter Season. *Journal of Equine Veterinary Science*, 99, 103400. <https://doi.org/10.1016/j.jevs.2021.103400>
- Pomorska-Zniszczyńska, A., Szczepanik, M. P., Kalisz, G., Adamczyk, N., Tarach, M., Sobuś, M., & Abramowicz, B. (2022). The application of videodermoscopic examination in assessing the skin and its products in pure Arabian horses in the summer and winter seasons. *Polish Journal of Veterinary Sciences*, 25(3), 403-409. <https://doi.org/10.24425/pjvs.2022.142024>
- Raina, A., Hennessy, R., Rains, M., Allred, J., Hirshburg, J. M., Diven, D. G., & Markey, M. K. (2016). Objective measurement of erythema in psoriasis using digital color photography with color calibration. *Skin Research and Technology*, 22(3). <https://doi.org/10.1111/srt.12276>
- Scarpampella, F., Colombo, S., Dehesa, A., Godizzi, F., Cavicchini, S., Fabbri, E., & Roccabianca, P. (2023). Dermoscopic features of benign sebaceous proliferations in dogs: Description, assessment and inter-observer agreement. *Veterinary Dermatology*, 34(6), 597-607. <https://doi.org/10.1111/vde.13196>
- Scarpampella, F., Zanna, G., Peano, A., Fabbri, E., & Tosti, A. (2015). Dermoscopic features in 12 cats with dermatophytosis and in 12 cats with self-induced alopecia due to other causes: An observational descriptive study. *Veterinary Dermatology*, 26(4). <https://doi.org/10.1111/vde.12212>
- Schuldenfrei, M. D., & Pieper, J. B. (2020). Evaluation of hair follicle parameters using TrichoScale Pro[®] in healthy dogs: a pilot study. *Veterinary Dermatology*, 31(3), 181. <https://doi.org/10.1111/vde.12836>

- Sgouros, D., Apalla, Z., Ioannides, D., Katoulis, A., Rigopoulos, D., Sotiriou, E., Stratigos, A., Vakirlis, E., & Lallas, A. (2018). Dermoscopy of Common Inflammatory Disorders. *Dermatologic Clinics*, 36(4), 359-368. <https://doi.org/10.1016/j.det.2018.05.003>
- Ueyama, A., Hoshino, T., Asakawa, M. G., Shimada, T., & Nagata, M. (2022). Focal cutaneous telangiectasia in a young dog of probable congenital origin. *Veterinary Medicine and Science*, 8(6), 2277-2282. <https://doi.org/10.1002/vms3.940>
- Ural, K., Erdoğan, H., & Erdoğan, S. (2023). Skin Microbiota Transplantation by Nivea Refining Clear-Up Strips Could Reverse Erythema Scores in Dogs with Atopic Dermatitis: Novel Strategy for Skin Microbiome Manipulation: Cohort Study. *Turkiye Klinikleri Journal of Veterinary Sciences*, 14(1), 11-17. <https://doi.org/10.5336/vetsci.2022-93888>
- Zanna, G., Abramo, F., Contiero, B., Zini, E., Albanese, F., Borio, E., Godizzi, F., Nenci, F., Luciani, L., & Roccabianca, P. (2023). Dermoscopic findings and comparison of usefulness of longitudinal versus transversal sections in the histological diagnosis of alopecia X. *Veterinary Dermatology*, n/a(n/a). <https://doi.org/10.1111/vde.13212>
- Zanna, G., Auriemma, E., Arrighi, S., Attanasi, A., Zini, E., & Scarpella, F. (2015). Dermoscopic evaluation of skin in healthy cats. *Veterinary Dermatology*, 26(1), 14-e4. <https://doi.org/10.1111/vde.12179>



Bölüm 2

FASCIOSIS

Ayşe Karakuş¹
Vural Denizhan²

1 Dr.öğretim Üyesi Ayşe Karakuş
Van Yüzüncü Yıl Üniversitesi Veteriner Fakültesi Parazitoloji Anabilim Dalı. Van
E-mail:aysesona@yyu.edu.tr
2 Doç.dr. Vural Denizhan
Van Yüzüncü Yıl Üniversitesi Veteriner Fakültesi Parazitoloji Anabilim Dalı. Van
E-Mail:vdenizhan@yyu.edu.tr

1. Fasciolosis Hastalığının Bulaşması ve Bulaş Yolları

Fasciolosis insanlara bulaşması metacerceria'ların yapışmış olduğu suda yetişen bitkilerinin yenilmesi veya metacerceria içeren suların içilmesi ya da metacerceria ile bulaşmış olan mutfak aletleri yiyeceklerin kullanılması ile bulaşabilmektedir. Hastalık bulaşmasında genellikle kıvırcık salata, marul dereotu gibi bitkiler çiğ ya da salata olarak yenilmesiyle bulaşabilmektedir (Unat ve ark., 1991).

İnsan fasciolosisinin özellikle mevsimsel bir hastalık olduğu, etken *Fasciola hepatica* (*F. hepatica*) larvalarının arakonak olan *Limnea* cinsi gastropodlarda (salyangozlarda) yaşam döngüsünü tamamladığı, yaz veya sonbahar aylarında bulaşmada rolü olan metacerceriaların son konaklar tarafından alınmasıyla hastalığa daha sık rastlanıldığı, bulaşmada özellikle kırsal bölgelerdeki piknik sırasında enfekte su terelerinin iyi yıkanmadan yenilmesi sonrası aile enfeksiyonları şeklinde görüldüğü bildirilmiştir (Mona ve ark., 1995; Mas-Coma ve ark., 1999). Fasciolosis'in bulaşmasında iklim değişiklikleri, mevsim, ısı, rutubet, toprağın kimyası, su florası, yeterli su kaynağı, benzer ekolojik faktörler ile, insan fasciolasisi için hiperendemik bir bölge olan Bolivya Altiplano da olduğu gibi tuvalet kullanma alışkanlığı olmayan toplumların dışarıda defekasyon yapma alışkanlığının da bulaşmada önemli rol oynayabileceği bildirilmiştir (Kendall 1965, Farag ve ark. 1988; Mas-Coma ve ark. 1999).

Hastalığın bulaşma dönemleri ve epidemiyolojisi, Dünyanın farklı kıtalarında değişik mevsimlerde görülebilmektedir. Örneğin enfeksiyonun sık görüldüğü Güney Amerika kıtası And dağı ülkelerinde enfeksiyon bulaşımının tüm yıl boyunca sürdüğü, Afrika-Akdeniz ülkelerinde ise mevsimsel bulaşımın daha sık görüldüğü bildirilmektedir (Mas Coma, ve ark., 2005).

2. Etkeni

(*Fasciola hepatica*, Linnaeus, 1758)

“Büyük karaciğer kelebeği” ismi ile bilinen *F. hepatica* 'nın erişkin şekilleri yaprak şeklinde yassı hermafrodit bir helment olup, taksonomik olarak trematod sınıfında yer almaktadır. İntrahepatik safra kanallarında yerleşen erişkinleri ortalama 20-30 mm boyunda, 10-15 mm enindedir. Parazitin büyüklüğü, şekli, tegumentel ve içyapı morfolojisi türe özgü özellikler taşımaktadır. Gövde, koni şeklinde başlamakta ve baş konisi olarak adlandırılan ön uçtan sonra genişleyerek, tanıda çok önemli olan omuz yapısını oluşturmakta ve bu omuzdan sonra daralarak sonlanmaktadır. Vücut dikenli bir tegument ile örtülüdür. Tegumentin yapısı; parazitin antüenik özelliği, ilaçlar ve aşı çalışmalarını için önem taşımaktadır. Beslenme ve tutunma organları olan biri ağız (ön çekmen) diğeri karın (acetabulum) olmak üzere iki adet kuvvetli çekmeni bulunur.

Gövdenin kenarlarının esmer koyu boz, orta kısmının sarı turuncu, çekumun gıda artıklarıyla dolu olduğu durumlarda siyah renkte görünebileceği belirtilmiştir (Yaşarol, 1984; Andrews 1999).

Taksonomik sınıflandırma

Böüm: Plathelminthes

Sınıf: Trematoda

Alt sınıf: Dienea

Takım: MonostomatosTrematodae

Alt Takım: Distomatos Trematodae

Üst aile: Echinostomatoidae

Aile: Fasciolidae

Cins: Fasciola

Tür: Hepatica

3. Morfoloji

Koni biçimindeki baş kısmın ucunda bulunan ağız çekmenin ortasında bulunan, aynı zamanda anüs görevini de gören ağızla başlayan sindirim sistemi; kaslı yutak ve yemek boruşundan sonra ikiye ayrılarak bağırsakları oluşturmakta ve vücudun iki yanında dallı budaklı bir şekilde ilerleyerek kör biçimde anüs olmadan sonlanmaktadır. Hermofrodit olan parazitin testisler ve ovaryum çok fazla sayıda dallarda oluşmuşmaktadır. Erkek üreme organları vücudun orta alanında büyük bir kısmını kaplamakta, ilkel olan penisin olan sirrus ucu, karın çekmenin önünde yer alan genital deliğe açılır. Dişi üreme organları ise karın çekmeni lateralde bulunup, dallanma gösteren bir parça halinde ovaryum ile başlamakta, kıvrımlı boru şeklinde ve kısa olan uterusun ucu genital deliğe açılmaktadır. *Fasciola'nın her* iki yanında simetrik bir şekilde yer alan ve çok sayıda folliküllerde oluşmakta, yumurta kabuğunun oluşumunu ve gelişimini sağlayan vitellojen bezleri bulunmaktadır. (Yaşarol, 1984; Unat ve ark., 1991; Andrews, 1999).

Yumurtaları büyük, oval, 150-140 boyunda 70-90 mm eninde, kapaklı, esmer renktedir. Yumurtalar dışkı ile atıldığında yumurta hücre sinin etrafı vitellüs hücreleriyle sarılı olarak görülmekte olup, içlerinde embriyo gelişmiştir. Yapılan birbirlerinden oldukça farklı olan larval dönemleri, sırasıyla miracidium, sporokist, redia, cercaria ve metacercaria adı verilen dönemler şeklindedir (Unat ve ark., 1991; Marker, 1999).

4. Konaklar

F. hepatica'nın en yaygın görüldüğü son konak olarak koyun, sığır, keçi, lama, geyik, manda, tavşan, maymun, fil, domuz, deve, at, eşek ve rastlantısal olarak da insanlar görülebilmektedir. Ayrıca yapılan deneysel araştırmalara göre; laboratuvar ortamında bulunan kobay, sıçan, fare, hamster benzeri hayvanlarda da hastalık oluşturulabileceği bildirilmiştir (Levine ve ark., 1980; Andrews, 1999).

F. hepatica'nın en önemli ara konaklarının *Lymnea* cinsinden salyangozlar olduğu, Avrupa'da ve kuzey Asya'da *Lymnea truncatula*, Afrika'da *Lymnaea natalensis*'in, Amerika'da *Lymnaea bulimoides techella*, Avustralya'da *Lymnaea tomentosa*'nın ara konak olarak rol oynayan gastropodlar olduğu bildirilmiştir. DNA dizi analizi ve izoenzim çalışmaları bir Avrupa türü olan *Lymnea truncatula*'nın Güney Amerika'da bulunduğunu göstermekle kalmayıp, Bolivya Altiplano'da fasciolosis bulaşımında ara konak olan tek salyangoz cinsi olduğu gösterilmiştir (Şekil 1) (Kendall, 1965; Mas Coma ve ark., 1999a).



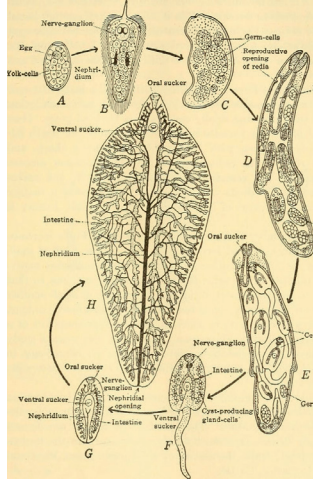
Şekil 1. *Lymnea truncatula* ([Galba truncatula](#))(Anonim 1).

5. Yaşam Döngüsü

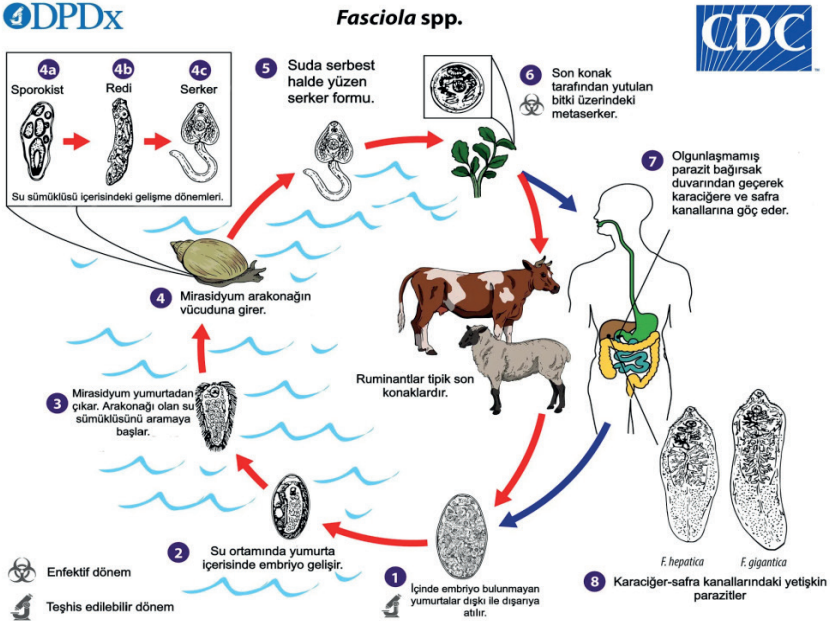
Kesin konağın safra yollarında yaşamlarını sürdüren erişkin *F. hepatica*'ların çıkardıkları kapaklı yumurtalar, safra yollarından bağırsaklara geçerek dışkı ile dışarı atılmakta olup, dışarı çıkan yumurtalarda embriyon gelişmemiştir. Yumurtanın nemli ortamda 9-15 günde 22-25 °C'de beklemesiyle içlerinde miracidium'un geliştiği bildirilmiştir.

Yumurta içinde gelişen miracidium, sulu ortamda yumurta kapağını iterek suda serbest olarak yüzmeye başlamaktadır. Yaklaşık 130 µm uzunluğundaki miracidiumun üzeri suda yüzmesini sağlayan silli bir epitel ile kaplıdır. Bağırsak, çıkartı torbası ve ön uçta ara konağın dokularını delmeye yarayan bir çıkıntısı bulunmaktadır. Yumurtadan çıkan miracidiumun yaklaşık 8 saat canlı kalabildiği saptanmıştır. Serbest yaşayan miracidiumun gelişimine devam edebilmesi için bataklık, su birikintisi, sulak çayırlar gibi alanlarda yaşayan, *Lymnea* cinsi, bir salyangoza penetre olmaları gerektiği bildirilmiştir (Kendall, 1965; Unat ve ark., 1991).

Salyangozun mantosundan içeri girerek lenf kanallarına ulaşan miracidium sillerini kaybederek sporokist şekline dönüşmektedir. Sporokist kese şeklindeki gelişmesine devam ederek içlerinde bir ucunda sindirim boşluğu bulunan germinal (çimlenme) hücreleri içeren, sporokist döneminde yaklaşık 1 mm uzunluğuna erişmektedir. Germinal hücre kümelerinden redia veya ikinci nesil sporokistler gelişmektedir. Uzunlukları 1-3 mm kadar olan ve silindirik yapıdaki her bir sporokist'ten 5-8 adet redia oluşmaktadır. Redia'nın bir çekmeni, sindirim boşluğu, boşaltım sistemi ve vücudun yan tarafına açılan bir germinal deliği bulunmaktadır. Her bir redia içinde, vücutları gövde ve kuyruk olmak üzere iki kısımdan oluşmuş çok sayıda cerceria gelişmektedir. Uygun bir ısıda (24°C) salyangoza girildikten 30-40 gün sonra cercerialar salyangozdan çıkış yapabilmektedirler. Ağız ile karın çekmenleri, sindirim kanalı, boşaltım, sinir sistemleri ve üreme organlarının başlangıç izleri bulunan cercerialar salyangozdan çıkarak uygun bir su bitkisine tutunmakta ve kuyruklarını kaybederek yuvarlak kabarık kist şekline dönüşmektedirler. Kesin konaklar için enfektif şekil olan bu şekline metacerceria adı verilir. Ortalama olarak bir salyangozda yaklaşık 500 cercaria geliştiği ve salyangozun sindirim bezi ve homoseli bunlarla dolunca, ara konaklarını terk ederek su bitkilerinin üzerine yerleştikleri, burada kuyruklarını kaybedip ve salgı bezi hücreleri salgıları ile etraflarında kılıf geliştirerek 1-3 saat içinde metacercaria haline dönüştükleri belirtilmiştir (Kendall 1965; Unat ve ark., 1991; Harinasuta ve ark., 1993).



Şekil 2. *Fasciola* sp. A: Miracidium, B: cercaria, C: sporokist, D: redia ve E: metacercaria (Anonim 2).



Şekil 3. *Fasciola hepatica*'nın yaşam döngüsünün şematik gösterimi (CDC)

Su teresi ve benzeri su bitkilerini yiyen kesin konakların mide ve bağırsaklarındaki sindirim suları metacercarianın dış çepçerlerini eritir ve parazit duodenal bağırsak duvarına penetre olur.

Bağırsaklardan aktif olarak periton boşluğuna geçen olgunlaşmamış parazit, Glisson kapsülünden geçerek karaciğer parankimine ulaşır ve parankimde göç ederek yıllarca yaşabileceği safra kanallarına yerleşir. Erişkin parazitlerin 3-4 ay içinde geliştikleri ve sindirim yoluyla alındıktan sonra 3-4 ay sonra yumurta atılımına başladıkları belirtilmiştir (Kendall, 1965).

6. İmmunitesi

Birçok enfektif ajanın ölümüne yol açan mide asit sıvısı metacercaria kist duvarının açılmasına yardımcı olmaktadır, Bazı hayvan türlerinin bu enfeksiyona yakalanmadığı, hatta bazı koyun ırklarında enfeksiyona karşı direnç bulunabildiği de bildirilmiştir. Keçilerde yapılan çalışmalarda ilk enfeksiyonun karaciğerde fibrosis ile sonuçlanması ile enfeksiyona karşı kazanılmış bağışıklık oluştuğunu gösterilmiştir. Normaide 200-1200 metacercarianın alımı sonucu %30'unun safra yollarına ulaştıkları bilinmesine karşın bu keçilerde 2500-15000 metacercarianın yalnızca %3'ünün hastalık oluşturduğu saptanmıştır (Mulcahy ve ark., 1999).

Doğal bağışıklık mekanizmasının hücresel üyeleri olan makrofajların helmintlerle karşılaştıklarında immun yanıtın düzenlenmesinde rolü olan IL-1, IL-4, IL-6, IL-12, IL-18, interferon gama (INF γ) ve tümör nekrosis faktör (TNF) gibi sitokinleri salgıladıkları ve tip I immun yanıtı başlattıkları gösterilmiştir (Mulcahy ve ark., 1999).

7. Patoloji

Fasciolosis'in akut veya kronik dönemlerinde meydana getirdikleri histopatolojik lezyonlar patofizyolojinde anlaşılmasının yanısıra, hastalığı güçlü bir şekilde düşündürecek özelliklere sahip olması nedeniyle tanıda da ayrı bir önem taşımaktadır. Genç parazitlerin karaciğerdeki göçü sırasında meydana getirdikleri patojenite akut dönem olarak, erişkin parazitlerin safra kanallına yerleşmesinin sonucu ortaya çıkan patojeniteler ise hastalıkta kronik döneme karşılık gelmektedir (Korkmaz ve ark., 2003). *F. hepatica*'da oluşan histopatolojik değişiklikler parazitin sayısına, yerleşim yeri ve hastalığın dönemine göre değişmekle beraber, fasciolosis de meydana gelen travmatik hasarlar, kabaca bulunan parazit sayısı ile doğru orantılı olarak yorumlanmaktadır. Ek olarak parazitin hareket yeteneği, büyüme oranı ve ölü parazitlerin veya metabolik ürünlerin neden olduğu toksik değişiklikler de önem taşımaktadır. Genç parazitler bağırsak çeperine girdikten sonra karaciğer parankim dokusuna, daha sonrada safra kanallarına ulaşana kadar, karaciğer dokularında büyük yıkıma neden olmaktadır. Parazitler bağırsak duvarını delerek bu bölgelerde ödem, yangı ve damar çeperlerini yırtması sonucu hemorajilere yol açabilmekte, ancak bu lezyonlar klinik olarak genelde farkedilmemektedir (Naquira-Vildoso ve Marcial Rojas, 1975, Behm ve Sangster, 1999).

Genç *F. hepatica*'lar Glisson kapsülünü geçerek karaciğerde penetre olurken karaciğerin yüzeyinde makroskopik olarak, metastazlarla karıştırılan, izole ya da çok fazla, sarımtırak 5-20 mm. çapında nodüller ve çevresindeki hemorajik noktalar oluşturabilmektedir. Bu olgularının laparoskopisinde karaciğer yüzeyinde sert, sarımtırak nodüller izlendiği ve biyopsi örneği alındığında nekrotik debris ve eozinofilik infiltrasyon içeren granülom görüldüğü bildirilmiştir (Haris ve ark., 2002). Karaciğer yüzeyinde, peritonda veya omentum majorda gözlenebilen bu nodüller peritonitis karsinomatozayı düşündürmektedir (Bengisun ve ark., 1999). Hemoraji genelde minimal olmakla birlikte nadiren belirgin bir şekilde kendini göstermektedir. Subkapsüler hematomlar ve parazitin giriş yerinde, karaciğer ile komşu dokular arasında sekonder fibröz yapışıklılar gelişebilmektedir (Acosta ve ark., 2001; Martinez-Bebert ve ark., 2002).

F. hepatica'nin asıl patolojik etkileri karaciğerde parankim içindeki göçü esnasında oluşur. Parazitlerin karaciğer dokularını sindirmesi, hemorajik lezyonlar, immunolojik ve inflamatuvar yanıt, parankimal yıkım ile sonuçlanmaktadır (Naquira-Vildoso ve Marcial-Rojas, 1975, Abu Başha ve ark., 2000; Harris ve ark., 2002).

Parazitlerin karaciğerde göçleri sırasında oluşturdukları duvarları düzensiz yollar veya diğer bir adlandırma ile "tüneller", zedelenmiş parankime ait nekrotik hepatositler, eritrosit, fibrin ve lökosit infiltrasyonu ile dolu olduğu, tünellerin duvarlarında ve çevresinde genellikle Charcot Leyden kristalleri bulunduğu ve eozinofilik infiltrasyonun oldukça belirgin olduğu görülmektedir. Sonuçta, parazit safra yollarındaki boşluğa ulaştığında hastalığın kronik dönemi başlamaktadır. Geç dönemlerde tünellerin bazı bölgelerinde fibrozis başlamaktadır. Hepatik parankim boyunca çizgisel skarlar görülmektedir. Parankimdeki lezyonlarda makrofajlar, lenfositler, eozinofiller ve fibröz doku gözlenmektedir, Hepatositlerde birden fazla çekirdek görülmesi gibi karaciğerin rejenerasyon göstergeleri görülebilmektedir. Ağır enfeksiyonlarda karaciğer dokusunun önemli bir kısmı sıçar dokusu ile kaplanabilmektedir, Bazen nekrotik dokuların kenarlarında odaklanmış kalsifikasyonlar görülebilmektedir (Naquira-Vildosa ve Marcial-Rojas, 1975; Arjona ve ark., 1995; Behm ve Sangster, 1999).

Safra yollarına yerleşen *F. hepatica*'nın erişkinleri tegümentlerinde bulunan dikenler sonucu safra yollarında mekanik tıkanma ve hasar oluşmaktadır. Temel patolojik bulguların, safra kanallarındaki inflamasyon sonucunda gelişen kalınlaşma ve fibrozis ile ilişkili olduğu görülmektedir. Safra epitelinde hiperplazi, adenomatöz değişiklikler, yangı sonrası kanalların çevresindeki fibroze bağlı daralma veya tam tıkanma gelişebilmektedir. Ana safra yolları genellikle büyük, dilate ve duvar kalınlığı artmıştır (Korkmaz ve ark., 2003).

Parazitler tarafından indüklenen safra yolları hiperplazisi ile parazit tarafından salgılanan prolin arasında ilişki olduğu, prolinin fibrozisin ana komponenti olan kollajenin üretimini uyardığı bildirilmiştir (Wolf-Spengler ve Isseroff, 1983). Safra kanallarındaki kalınlaşma, safra akımında yavaşlamaya ve karaciğer parankiminde atrofi ve siroza neden olan basınç artışına neden olmaktadır. Bazen parazitler, safra kanallarından karaciğer parankimine penetre olarak abse gelişimine neden olabilmektedir. Safra kesesi duvarı; muskuler hipertrofi ve perimuskuler fibrosis nedeniyle oldukça kalınlaşmış olup, ödemli görünümündedir. Makroskopik olarak safra kesesi büyümüş, seroza tabakasında aktif hemoraji alanları ve ödem, kese duvarında özellikle boyun ve fundus bölgesinde kalınlaşma, mukozada ülserasyon ve kanama alanları içeren düzensiz bir yüzey ve fokal papiller büyüme saptanabilmektedir. Kese içinde erişkinler gözlenebilmektedir. Safra kesesinde, parazitin kendisinin veya yumurtalarının çekirdek görevi görerek meydana getirdikleri taş oluşumu ile sık karşılaşmaktadır (Naquira-Vildosa ve Marcial-Rojas, 1975; Hong ve ark., 1986).

8. Epidemiyolojisi

Fasciolosis daha önceleri insanlarda nadir görülen bir hastalık olarak düşünülmekteydi, Portekiz'de %3 (Hawn ve Jong, 1999), Peru'da %9 (Knobloch ve ark., 1985), Mısır'da %7 (Farağ ve ark., 1979) şeklinde bildirilen prevalans oranları hastalığın daha yüksek oranlarda görüldüğüne işaret etmektedir. Hastalığın Bolivya'da bazı topluluklarda %28 gibi yüksek bir oranda rastlandığı bildirilmiştir (Esteban ve ark., 1997).

Dünya çapında yapılan derlemede, son 25 yılda, beş kıtadaki 51 ülkeden, Amerika 3267; Avrupa 2951; Afrika 487; Asya 354 ve Okyanusya 12 olgu toplamda 7071 insan olgusu bildirilmiş. Teşhis yöntemlerinde uygulanma yaygınlığındaki kısıtlılamalar yanı sıra hastalığın bildiriminde zorunlu hastalıklar grubunda olmaması sebebiyle gerçek olgu sayısının yayınlananlarda çok fazla olması gerektiği belirtilmiştir (Esteban ve ark., 1997).

Mas-Coma ve ark. (1999), insan enfeksiyonlarının epidemiyolojik sınıflandırmasını (i) Yerli, izole, sürekli olmayan olgular; (ii) dış kaynaklı olgular; (iii) hipoendemik; (iv) mezoendemik; (v) hiperendemik; (vi) insan dışı endemik bölgelerde epidemik ve; (vii) endemik bölgelerde epidemiler şeklinde önermektedir (Mas-Coma ve ark., 1999a).

Fasciolosis, And dağları ülkeleri, Karayipler, kuzey Afrika batı Avrupa ve Hazar denizi çevresinde önemli bir sağlık sorunu olarak değerlendirilmektedir (Mas-Coma ve ark., 2005). And dağları ülkelerinde insanlarda hiperendemik bölgelere sık rastlanılmakta, bazı topluluklarda hastalığın %72-100 oranlarında görüldüğü bildirilmektedir (Hillyer ve ark., 1992; Bjorland ve ark., 1995; Esteban ve ark., 1997a).

Avrupada epidemik açıda önemli bir bölge olan Fransa'da, 12 yıllık süre içinde dokuz hastaneden toplam 5863 insan olgusunun kaydedildiği belirtilmektedir (Mas-Coma ve ark., 2005). Afrika ülkeleri içinde, Mısır'ın birçok bölgesinde insan olguları bildirilmiştir (Esteban ve ark. 2003). Nil Deltası çevresinde 830,000 kişinin etkilendiği düşünülmekte, bazı köylerde saptanan %18-19 oranları nedeniyle bu sayının düşük tahmin edilmiş olabileceği bildirilmektedir (Esteban ve ark., 2003). İran'ın Gilan bölgesinde uzun yıllardır insan ve çiftlik hayvanlarında fasciolosisin sık görüldüğü, 1980 ve 1990 yılları arasında binlerce insanın etkilendiği ve epidemilere rastlanıldığı belirtilmektedir (Talaie ve ark., 2004, Mas-Coma ve ark., 2005).

9. Ülkemizdeki Yayılışı

Türkiye'de serolojik tanı yöntemlerinin uygulanmadığı zamanlarda Türkiye'deki fasciolosis olguları çoğunlukla sporadik olgular şeklinde bildirilmiştir (Korkmaz, 1999). Serolojik tanı yöntemlerinin kullanılmaya başlanmasıyla birlikte Türkiye'de saptanan olgu sayıları artmış ve hastalığın önemi daha da iyi anlaşılmaya başlanmıştır. Son yıllarda fasciolosis tanısı konulan Antalya ve İzmir illerinden 17 olguda IHA ve ELISA yöntemlerinin duyarlılıkları ve özgüllükleri araştırılmış, ELISA yönteminin duyarlılığının %100 ve özgüllüğünün ise %95,3 olduğu bildirilmiştir (Taylan Özkan, 1999). Antalya, Isparta ve İzmir illerinde tanı konulan 37 fasciolosis olgusunda ELISA, Dot-blot-ELISA ve IHA yöntemlerinin duyarlılıkları ve özgüllükleri araştırılmış, ELISA yönteminin duyarlılığının %100 ve özgüllüğünün ise %97 olduğu yayınlanmıştır (Şakru, 2000). Kabaalioğlu, safra kesesinden iğne aspirasyonu ile tanı koyabildiği ilk fasciolosis olgusunu bildirdikten sonra, 2000 yılında Antalya bölgesinde fasciolosis tanısı konulan 23 hastanın karaciğer radyolojik görüntülerini yayınlarak, radyoloji ile tanı konulabileceğini bildirmişlerdir (Kabaalioğlu ve ark., 1999). Yine aynı bölgede fasciolosis tanısı konmuş 32 hastanın klinik özellikleri sunulmuştur. Olgu sunumları ve seroepidemiolojik araştırmalar ışığında Türkiye'de Antalya, Isparta, Burdur, Afyon, Konya illeri ile çevrili göller bölgesi hastalığın en sık görüldüğü bölge olarak değerlendirilmiştir. Bununla birlikte bu bölgelerden elde edilen verilerde, diğer bölgelere oranla serolojik yöntemlerin daha sık kullanılmış olduğu, Türkiye'de rapor edilen tüm olgular dikkate alındığında, bu hastalığa Türkiye'nin tüm bölgelerinde rastlanılabileceği düşünülmelidir (Saba ve ark., 2001).

10. Klinik Semptomlar

Klinik olarak fasciolosis'de akut ve kronik olmak üzere iki döneme ayrılmaktadır. Bu dönemler karaciğer epitel dokusunda göç yapan larvalar ve safra kanallarına yerleşen erişkin parazitlere göre oluşmaktadır. Ayrıca, akut dönem öncesi kuluçka, kronik dönem öncesine de latent dönem olmak üzere, iki geçiş döneminden söz edilebilmektedir.

Akut dönemde göç yapan larvalar, 3-4 aylık süre içinde safra kanallarına ulaşırlar, bu süre içerisinde karaciğer parankimasında yangı ve nekroz meydana gelmektedir. Akut dönemde oluşan bulgular olarak doku yıkımı parazitlerin karın boşluğu ve karaciğerdeki göçü sonucunda meydana gelmektedir. Aynı zamanda konağın parazit antijenlerine karşı gösterdiği bağışıklık yanıtı, konak-parazit ilişkisinin nasıl gelişeceğini de etkilemektedir. Yaklaşık 14 günlük kuluçka süresinden sonra toksik ve alerjik etkileri yanısıra, ateş, sağ hipokondrium veya epigastriumda lokalize karın ağrısı, karaciğerde büyüme ve eozinofili gelişerek hastalığın en önemli ve tipik bulguları ortaya çıkmaktadır (Arjona ve ark., 1995). Ayrıca hastalarının %94,72'sinde semptomların sinsi, %5,3 'ünde ise ani bir şekilde başladığı bildirilmektedir (Albán Olaya ve ark., 2002).

Ani yükselen ateş genellikle ilk belirti olarak ortaya çıkmaktadır. Ateş, hafif veya orta olarak yükselmekte, enfeksiyonun ağır olduğu bazı olgularda 40-42°C'ye ulaşabilmektedir. Belli bir düzeni olmayan ateş, geceleri daha da yükselebilmekte, bazı enfeksiyon durumlarında tekrarlayan ataklar şeklinde 4-18 ay kadar devam edebilmektedir (Mas-Coma ve ark., 1999a). Genelde gece terlemesi ve anoreksi bu semptomla eşlik ederken, başlangıçta karın ağrısı yaygın oluşmakta, bunun yanı sıra sıklıkla sağ hipokondriumda veya epigastriumda lokalize olmaktadır. Orta şiddette ağrıdan, dayanılmaz ani başlangıçlı kramp tarzında ağrıya kadar değişik şiddetlerde görülebilmektedir. Hem akut, hemde kronik dönemlerinde hastaların semptomlarında, karın ağrısı %80'leri üstünde genel semptom olarak bildirilmektedir (Albán Olaya ve ark., 2002; Marcos Raymundo ve ark., 2002). Bazı hastalarda öksürük, eozinofilden yönünden yoğun balgam çıkışı, astım nöbetlerini anımsatan dispne, hemoptizi ve göğüs ağrısı saptanabilmektedir. Özellikle akut dönemde daha belirgin olmak üzere ürtiker ve anjio ödem allerji uzmanına başvururacak düzeylerde görülebilmektedir. Ürtikere bazen kısa dönem astım atakları da eşlik edebilmektedir. Anjionörotik ödem nedeni ile ayırıcı tanıda fasciolosis düşünülerek tanı konulan birçok hasta bildirilmektedir (Arjona ve ark., 1995).

Akut dönemde fiziksel incelemede hepatomegali, anemi belirtileri, asit ve sarılık saptanabilmektedir (Mas-Coma ve ark., 1999). Karaciğer genelde büyük ve yumuşak olup, derin palpasyonda ağrı olabilmekte, hastalık ilerledikçe hepatomegalinin derecesi artmaktadır (Marcos Raymundo ve ark., 2002). Parazit akut dönemde karaciğer hücreleri ve eritrositler ile beslenmektedir. Fakat akut döneminde anemiyi tolere edilebilecek düzeylerde hafif oluşmaktadır. Deri ve mukozalardaki solukluğa, çarpıntı, halsizlik eşlik edebilmektedir. Akciğerler dinlendiğinde, sağ akciğer bazalinde öksürüğe neden olan kuru veya yaş raller saptanabilmektedir. Plevral efüzyon ile birlikte plevral sürtünme sesi ve pnömotoraks bildirilen olgular bulunmaktadır (Aghajanzadeh ve ark., 1999).

Peritondan göç sırasında yangısal yanıt olarak, sarımtırak, eozinofillerin baskın olduğu yüksek sayıda lökosit içeren sıvı şeklinde asit oluşabilmektedir. Akut dönemde sarılık nadiren saptanmakta ve kronik dönemin habercisi olarak yorumlanmaktadır (Korkmaz ve Ok, 2003).

Akut dönemde lökosit sayısı artmaktadır. Ayrıca bu dönemde eozinofil sayısında total lökosit sayısının %5'ini geçmektedir. Eozinofiller parankimal dönemde hızla yükselmeye başlamakta ve parazit safra kanallarına geçinceye kadar yüksek düzeyde ulaşmakta, sedimantasyonun da akut dönemde belirgin bir şekilde yüksek olduğu görülmektedir (Demirci ve ark., 2002).

Kronik dönemde *F. hepatica*'nın safra yollarına geçmesinden aylar ve yıllar sonra devam eden latent dönemden sonra tıkanma belirtilerinin olduğu kronik dönem başlamaktadır. Latent dönem olan canlılarda genellikle klinik bulgular oluşmadığı için, semptomsuz fasciolosis olarak da değerlendirilmektedirler. Ancak bazı hastalarda zayıf gastrointestinal yakınmaların veya akut semptomların bir veya iki kez tekrarlandığı bildirilmiştir (Arjona ve ark., 1995; Mas-Coma ve ark., 1999). *F. hepatica* safra yollarına yerleştikten sonra yangı oluşturarak karaciğer epitel dokusunda hiperplaziye daha sonra safra kanalları ve kesesinde kalınlaşma ve genişlemeye sebep olmaktadır. Kronik safhada, safra kanallarında bulunan parazitler bu bölgeleri tıkaması, salgılamış oldukları antijen metabolitler ve yangı sonucu oluşan ve daha çok kolanjit ve kolesistit bulgularıyla karışabilen dönem olarak algılanmaktadır (Arjona ve ark., 1995; Behm ve Sangster, 1999; Mas-Coma ve ark., 1999a). Bazen ataklar şeklinde ateş, karın ağrısı ve sarılık görülebilmektedir. (Dias ve ark., 1996). Kronik fasciolosisli çocukların yaklaşık yarısında epigastrik ağrı (%37,7) ve Murphy bulgusunun (%41) saptandığı bildirilmektedir (Marcos Raymundo ve ark., 2002).

Parazitin karaciğer parankiminden safra kanallarına geçmesi ile yüksek eozinofil sayısı azalmaya başlamaktadır. Ancak olguların yaklaşık yarısında, akut dönem kadar olmasa da eozinofili ve lökositoz (bazen nötropeni) devam edebilmektedir (El-Zawawy ve ark., 1995). Kronik fasciolosisli çocukların %43,5'inde eozinofili bildirilmiş ve bu dönemde de eozinofilinin hastalığı düşündürebilecek önemli bir bulgu olduğu vurgulanmıştır (Marcos Raymundo ve ark., 2002; Demirci ve ark., 2002 ve 2003).

Akut dönemde oldukça yüksek olan eritrosit sedimantasyon hızı, kronik dönemde normal veya ılımlı bir düzeyde olup, buna karşılık kronik dönemde anemi daha belirginleşmektedir (Behm ve Sangster, 1999). Kolestaz göstergesi olarak oldukça spesifik olan ALP ve QGT enzimleri yükselebilmektedir. Buna karşılık hücresel hasarı yansıtan ALT ve AST enzimlerinin düzeyi, kronik dönemde normale göre yüksek olmakla birlikte, genellikle kabul edilebilir sınırlarda bulunmaktadır (Osman ve ark., 1999).

Ektopik fasciolosis: Gelişmekte olan genç parazitlerden, göç esnasında hedeflerinde sapmış olanların, diğer organlara girerek ektopik fasciolosise sebep olabilmektedirler. Enfeksiyonun endemik olduğu Amerika ülkelerinde en sık deri yerleşimi ile karşılaşılmaktadır (Naquira-Vildosa ve Marcial-Rojas, 1975; Prociş ve ark., 1992), Diğer taraftan ektopik yerleşimin en sık gastro-intestinal sistemde görülebileceđi, ardından da literatürde tanımlanan deri, kalp, damarlar, akciđer ve plevral boşluk, beyin, göz, appendiks, pankreas, dalak, inguinal ve senikal lenf dugumleri, çizgili kas ve epididim olguları bildirilmiştir (Mas-Coma ve ark., 1992). Ayrıca tüm karaciđer yüzeyinde, peritonda, omentum majorda 0,5-1 cm çapında çok sayıda nodüller görülen bir hastanın, peritoneal karsinomatoza ön tanısıyla yapılan laparoskopisinde, kolesistit ve *F. hepatica* saptandđı bildirilmiştir (Bengisun ve ark., 1999). Türkiye’de de ektopik deri yerleşimli olgulara rastlandđı bildirilmektedir (Ok ve ark., 2003).

11. Patogenez

Fasciolosiste mortalite genelde düşük olmasına rağmen, parazitin mitasına ve dağılımına bađlı prognoz farklı bir yol izleyebilmektedir. Tekrarlayan ve yoğun hastalıklar dışında seyrek olarak çok ağır semptomlar ve ölüm ile karşılaşılmaktadır. Genel olarak hastalık vücut tarafından, enfeksiyon yangı ve kalsifikasyonla sonuçlanıp iyi tolere edilmekte ve kendiliğinden iyileşebilmektedir. Fakat asıl semptomatik sorun safra yollarındaki yangısal oluşumlar ve tahribatın sürekli artma eğiliminde olmasıdır. Bu durumda hastaların %96’sında hastalığın gittikçe ilerlediđi, %4’ünde ise dalgalı bir seyir izlendiđi bildirilmektedir (Albán Olaya ve ark., 2002).

Erken dönemde karaciđerin subkapsüler yüzeyünde peritoneal hemoraji ve subkapsüler hematoma gelişebilmektedir. Laparoskopide subkapsüler hematoma saptanan bir olgunun karın boşluğundan 2.000-2.500 ml serbest kan alındıđı bildirilmiştir (Acosta ve ark., 2001; Martinez-Bebert ve ark., 2002).

F. hepatica karaciđerde apse meydana getirerek başka hastalıklar ile karışabilmektedir (Capistran ve Sanchez, 2000). Karaciđerdeki apseler tek veya çok sayıda olup (Kim ve ark., 1995). Ağır enfeksiyonlarda parazit zedelenmiş epitelden tekrar karaciđer parankimine geçerek apse oluşumuna sebep olabilmektedir. Safra epitelinde ve çevre dokularda mekanik yıkıma bađlı hemobilia, hematemez ve melena gelişebilmektedir. Safra kesesinde yırtılmalar olabilmekte, uzun süren ağır enfeksiyonlar karaciđer yetmezliđi, bilier siroz ve sklerozan kolanjite yol açabilmektedir. Safra yollarında genişleme, yaygın tıkanma, taşlı ve ampiyemli taşsız kolesistit bildirilmiştir (Abou Basha ve ark., 1989).

12. Teşhis yöntemleri

Fasciolosis'in, erken dönemlerinde düşündürülecek tipik klinik bulgular görülebilir fakat bu dönemde klinik tanısı güç olabilmektedir. İnsanlarda fasciolosis tanısı için genelde parazitolojik tanı yöntemleri, daha sonra serolojik tanı yöntemleri ve non-invaziv tanı yöntemi kullanılabilir (Mas Coma, 2005).

12.1. Parazitolojik Yöntemler

Fasciolosis teşhisinde en fazla kullanılan yöntem, dışkıda parazit yumurtalarının görülmesidir. Ancak; akut olgularda ve ektopik yerleşimli parazitlerin yumurtası görülmeyebilir ve kronik dönemde ise parazitin seyrek yumurtlamasından dolayı bu yöntemin duyarlılığı düşüktür. Dışkı yöntemlerini tekrar tekrar yapılmasına rağmen yumurtaların tespit edilemeyeceği veya karaciğer yenilmesine bağlı olarak yalancı parazitlik olabileceği bildirilmiştir (Naquira-Vildosa ve Marcial-Rojas, 1975; Mas-Coma ve ark., 1999a). Yalancı parazitliğe dikkat edilmesi gerektiği, ayırt etmek için hastaya karaciğer yiyip yemediğinin sorulması, aralıklı olarak dışkısına bakılması; şüpheli olgularda duodenum tubajı yapılması gerektiği, dışkıda yumurtaların hepsinin olgun olduğu durumlarda hastalık şüphesinin yüksek olduğu vurgulanmıştır (Unat ve ark., 1991).

Özellikle parazitin az bulunduğu durumlarda yada kronik olgularda, yumurta sayısının az sayıda olabildiği ve parazit yumurtasının ağır olmasından dolayı, sedimentasyon yöntemlerinin önerildiği, prevalans çalışmalarında Kato-Katz yöntemine ek olarak formol-eter konsantrasyon ve MİF (Mertiolat-Iyot-Formol) yöntemlerinin birlikte uygulanması teşhisi kuvvetlendirdiği belirtilmiştir (Hassan ve ark., 1995; Esteban ve ark., 1997a).

Dışkıda yumurta araştırılmasının yanısıra, erişkin veya yumurtalar, duodonal tubaj sıvısı, entero test, cerrahi (laparoskopi, kolesistektomi, sfinkterotomi) karaciğer ve/veya diğer organların biyopsi örneklerinin histopatolojik incelemesi gibi invaziv yöntemler ile doğrudan parazitin saptanabildiği bildirilmiştir (Korkmaz ve ark., 2005; Mas Coma ve ark., 2005).

12.2. Serolojik Yöntemler

Günümüzde fasciolosis teşhisinde, yumurtlama döneminin olmadığı akut dönemi de içererek, tüm dönemlerde serolojik tanı yöntemleri temel olarak kullanılabilir. Epidemiyolojik çalışmalarda ve tedavinin izlenmesinde bu yöntemlerin uygulanmasının büyük fayda sağladığı belirtilmiştir (Apt ve ark., 1995; Arjona ve ark., 1995).

İnsanlarda fasciolosis tanısında ELISA, Western blotting (WB), zıt-gidişli elektroforez (CEP) ve modifikasyonları, indireli hemaglutinasyon (IHA) ve indirek floresan (İFA) yöntemi gibi çok sayıda serolojik yöntem kullanılmıştır. Bu yöntemlerin büyük bir çoğunluğu, dolaşımdaki antikorların araştırılmasına, çok azı da antijen veya immun-komplekslerin saptanmasına yönelik olarak uygulanmaktadır. Çok sayıda araştırmacı ELISA veya değişik modifikasyonlarını kullanarak bu yöntemlerin fasciolosis tanısında antijen veya antikor araştırılmasında kullanılabileceğini göstermişlerdir (Hillyer, 1999). Erişkin veya ekskretuar/sekretuar (ES) antijenler ile hazırlanan, antikor araştırılmasına dayanan ELISA yönteminin duyarlı (%95-100) ve özgül (%93-97) olduğunu (Shaker ve ark., 1994; Sampaio-Silva ve ark., 1996), diğer taraftan erişkin ve ES antijenleriyle hazırlanan ELISA yöntemlerinde, sığırlarda ikinci haftadan, koyunlarda ise dördüncü haftadan itibaren antikorların saptandığı bildirilmiştir (Santiago ve Hillyer, 1988).

Serumda değişik antikorların bakıldığı çalışmalarda, deneysel olarak infekte koyunlarda ES antijenlerle hazırlanan ELISA yöntemi ile *F. hepatica*'ya karşı oluşan IgQ ve IgA antikorlarının hastalığın 2. haftasından itibaren safra ve serumda saptandığı, yumurtaların ise 10. haftadan itibaren saptandığını gözlemişlerdir (Ferre ve ark., 1997). Oluşan IgQ antikoru düzeyinin hem serumda hem de safrada IgA düzeyine oranla daha yüksek olduğu belirtilmiş, deneysel olarak enfekte edilen keçilerde ELISA yöntemiyle antikorların 15 ile 30 gün arasında bulunup, bir yıl kadar artış saptanabildiğini, 60 ile 90. günler arasında yumurta saptanırken; verilen metacercaria sayısı ile oluşan antikor seviyesi arasında ilişki bulunmadığını bildirmişlerdir (Martinez ve ark., 1996).

İnsanlarda yapılan çalışmalarda, 20 fasciolosisli olgunun tümünde ELISA yöntemi ile seropozitiflik bulunduğu ve bu yöntemin tanı için özgül olduğunu (Espino ve ark., 1987), yine 20 fasciolosisli olgunun 19'unda seropozitiflik bulunduğu, duyarlılığın %95, özgüllüğün ise %97 olduğu (Sampaio-Silva ve ark., 1996), somatik f1 fraksiyonu ve ES antijenleri ile yapılan IgM ELISA yöntemi ile iyi tanısal sonuçlar elde edildiği, f1 fraksiyonunun duyarlılık ve özgüllüğünün %90 ve %94,1, ES antijeninin duyarlılık ve özgüllüğünün %100 ve %94 olduğu (Osman ve ark., 1992), tedavi edilen hastaların %91, Yünde I yılın sonunda sonuçların negatifleştiği, tanıda ve tedavi etkinliğini saptamada ELISA yönteminin uygun bir yöntem olduğunu bildirmişlerdir (Apt ve ark., 1995).

Ayrıca 60 erişkin hastada ELISA yöntemi ile IgG1'in duyarlılık ve özgüllüğünün %100 ve %56,2 olduğu, IgG4'ün ise duyarlılık ve özgüllüğünün %100 ve %97 bulunduğu, bu nedenle fasciolosisin serolojik tanısında ekonomik, hızlı, sensitif ve spesifik olan IgG4 isotipi kullanılması önerilmiştir (Maher ve ark., 1999).

Türkiye’de, kanıtlanmış fasciolosis hastalarda yapılan çalışmalarda ELİSA yönteminin duyarlılığının %100 olduğu, özgüllüğünün ise %90,6-97 arasında değiştiği bildirilmiştir (Şakru, 2000; Taylan ve ark., 2006).

Erişkin parazitten elde edilen sistein proteinaz ile yapılan western blot (WB) çalışmalarında, fas1 ve fas2 sistein proteinazın fasciolosiste baskın antijen olduğu, fas1’in 26 kDa, fas2’nin ise 25 kDa’da bant oluşturduğu bildirilmiştir. Fas1’in duyarlılık ve özgüllüğü %89, %98 ve fas2’nin duyarlılık ve özgüllüğü %95, %100 olması nedeni ile IgQ fas2 ELISA’nın ve IgG4 ELISA’nın tanıda ve prevalans çalışmalarında uygun olacağı vurgulanmıştır (Solano ve ark., 1991; Cordova ve ark., 1997; O’Neill ve ark., 1998; Cordova ve ark., 1999; O’MeiIII ve ark., 1999; Strauss ve ark., 1999).

Araştırmacılar insan, koyun, sığır ve tavşan fasciolosis enfeksiyonlarında Western Blot (WB) yöntemi ile tanı konulabileceğini yayınlamışlardır (Santiago ve Hillyer, 1986). Tüm akut enfeksiyonlu serumlarda 31-33 kDa, (Santiago ve Hillyer, 1986), akut enfeksiyonda 150-160 kDa, akut ve kronik enfeksiyonda 25-30 kDa (Rivera ve ark., 1988), 12, 17 ve 63 kDa, (Hillyer ve ark., 1988) ağırlığındaki bantları saptamışlardır. WB yönteminin duyarlılığı ve özgüllüğü %100 (Arafa ve ark., 1999) bulunurken, aynı yıl yayımlanan iki çalışmada 33 ve 54 kDa spesifik bantlar ile duyarlılık ve özgüllüğü %100 olarak saptamışlar, bu yöntemin tanıyı doğrulama testi olarak kullanılmasının uygun olacağını vurgulamışlardır. Alkan ve ark.’nın 2002 yılında yaptıkları bir diğer araştırmada, fasciolosisli 20 olguda 25-29 ve 58 kDa’luk bantların tüm hastalarda tespit edildiğini, 32 kDa’luk bantın erken dönem hastalarında daha yüksek oranda saptandığını bildirmişlerdir (Aklan ve ark., 2002).

F. hepatica spesifik f2 antijeni ile hazırlanan İHA yöntemi ile deneysel olarak enfekte keçilerde ve sığırlarda 2. haftadan itibaren antikorların bulunduğu, sığırlarda tedaviden 2 ay sonra İHA sulandırını değerlerinin düşmeye başladığı, ticari İHA tanı kiti ile tanıda ve hastaların izleminde yararlandığı bildirilmiştir (Levieux ve ark. 1992; Levieux ve Levieux 1994; Hammouda ve ark. 1995).

Tınar, Özcel ve ark., insan ve hayvanlarda *F. hepatica* ve *F. gigantica* enfeksiyonlarında İFA yönteminden yararlanılabileceğini belirtmişler (Tınar, 1975; Özcel ve ark., 1978; 1997).

12.3. İnvaziv Olmayan Tanı Yöntemleri

Radyoloji, ultrason (US), radyoizotop tarama, bilgisayarlı tomografi (BT) ve manyetik rezonans (YIR) gibi tanı yöntemleri insanlarda kullanılabilecek non-invaziv yöntemler olarak bilinmektedir. Fasciolosisdeki radyolojik semptomlar olarak; karaciğer parankimasında ve safra yollarında meydana gelen bulgular olarak 2 grupta toplanabilmektedir.

Bu bulguların dışında, fasciolosis olgularında en fazla görülen (%60-%70) periportal lenfadenopatiler, yaklaşık 1/5 olguda rastlanan splenomegali ve en az oluşabilen ektopik yerleşime ait radyolojik bulgular da gözlenebilmektedir (Kabaalioğlu ve ark., 2000; Kabaalioğlu, 2003). Karaciğer parankiminde oluşan bulgular asıl olarak parazitin oluşturduğu abse ve bunun sonucunda nekroz odaklarını yansıtmaktadır. Abseler genellikle multipl, birleşmeye eğilimli, net sınırlanamayan, birkaç mm ile 2-3 cm arasında çap gösteren odaklar şeklinde izlenmektedir. Karaciğer parankiminde oluşan değişiklikler, radyolojik yöntemlerden US, BT ve FIR ile ortaya konabilmektedir. Karaciğer parankimindeki lezyonlara ait radyolojik bulgular, dikkatli ve detaylı değerlendirildiğinde, genellikle fasciolosisi düşündürecek kadar spesifik görünümde olup, renkli Doppler US ile kontrastlı BT ve FIR tetkiklerinde lezyonların kanlanmadığı, verilen kontrast maddeyi tutmadığı saptanmıştır. Bu bulgu iyi değerlendirilmez ve ayırıcı tanıda fasciolosis akla gelmez ise, lezyonlar en çok malignite ile karıştırılabilmektedir (Kabaalioğlu, 2003),

Safra yollarına ait radyolojik bulgular, US ile daha iyi belirlenir. Parazitin kendisi veya çok sayıda parazit, safra kesesinde veya safra yollarında direkt olarak, bazen hareketli tarzda izlenebilir. İzlenen parazitlerin çapları birkaç mm ile 2 cm arasında değişmektedir. Boyut farklılıkları, henüz erişkin forma dönüşmemiş parazitlerin de görülebilmesine bağlı olup, parazitler, safra içinde bazen dibe oturmuş, bazen de sıvı içinde yüzer görünümde; tipik şekil ve boyutları ile tanı açısından oldukça spesifik sonografik bulgular oluşturmaktadırlar. Safra taşları ile karıştırılmaları mümkün olmayıp, taşlarda izlenen tipik ‘distal akustik gölge’ görülmemektedir (Kabaalioğlu, 2003).

Endoscopic Retrograde Cholangio Pancreatography (ERCE) de doğrudan parazitin görülmesiyle veya parazite bağlı dolma defekti görülerek tanı konulabileceği ve bu yolla tedaviye dirençli fasciolosis olgularının, hareketli *F. hepatica*'ların çıkarılmasıyla veya dezenfektan solüsyonların uygulanmasıyla tedavinin yapılabileceği konusunda çalışmalar bildirilmiştir (Büyükbaba ve ark., 1996; Schwacha ve ark., 1996).

Laporoşkopi ile karaciğer üzerinde beyaz sarı kanallar ve nodüller ya da peritonda yapışıklıklar görülebileceği, histolojik incelemelerde eozinofiller tarafından çevrilmiş santral nekroz, hücresel artıklar ve Charcot-Leyden kristallerinden oluşan granülomlar gözlenebileceği, bazı olgularda parazit ve yumurtasının da kesitlerde bulunabileceği belirtilmiştir (Arjona ve ark., 1995).

13. Tedavi

Bazı fasciolosis olguları kendiliğinden iyileşebilmektedir. Fakat semptom gösteren olguların yanısıra, komplike durumların oluşmaması için asemptomatik olguların da tedavi edilmesi gerektiği bildirilmiştir (Bacq ve ark., 1991; Arjona ve ark., 1995).

Bazı ülkelerde farklı tedavi yöntemleri uygulanması ve bu tedavilerde uygulanan ilaçların başarılarında oluşan oran değişikliklerinin olması, ilaçların değerlendirilmesini genellikle güçleştirmektedir. Veteriner hekimlikte 1983 yılından beri kullanılan benzimidazol bileşiği olan triklabendazol etken maddesini içeren ilaçlar günümüzde insanlarda meydana gelen fascioliasis tedavisinde ilk olarak önerilecek ilaç olmaktadır (Savioli ve ark., 1999).

Tedavide ilaçların yanısıra komplikasyon gelişen hastalarda cerrahi müdahale gerekli olabilmektedir. Bunun yanısıra *F. hepatica*'ya bağlı akut obstrüktif kolanjit meydana gelmiş hastalarda paraziti endoskopik retrograd kolanjiyo pankreatografi (ERCP) sırasında çıkarılması tedavi olanağı sağladığı da bildirilmiştir (Dias ve ark., 1996; Özcr ve ark., 2003).

Triclabendazol: Bu ilacın insanlarda İlk kez 1986'da başarıyla kullanıldığı bildirmektedir (Wessely ve ark., 1988). Triclabendazol ilk olarak İran'ın kuzey bölgesi Hazar Denizi kıyısında insanlar tarafından yaygın olarak kullanıldığı bildirilmiştir olup, 1989 yılında yapılan epidemiyolojik çalışmalar sonucunda oldukça etkili sonuçlar alındığı bildirilmiştir (Savioli ve ark., 1999). Günde tek doz olarak 10-12 mg/kg, ya da 12 saat arayla günde 2 doz, yemeklerle birlikte alınması önerilmektedir. Bu ilacın fasciolosis enfeksiyonlarında parazitin hem immatür hem de erişkin dönemlerine etkili olması, ayrıca hem akut hem de kronik dönemde etkili olması, bu ilaca sıradışı özellik kazandırmaktadır. Genelde tek doz uygulamada başarılı sonuçlar alınmış olmasına rağmen, bazı doktorlar 12-24 saat ara ile dozu tekrar etmeyi tercih etmektedirler. Son yıllarda her dozu 12 mg/kg şekilde günaşırı iki doz kullanılmaya başlanmıştır (Hughes ve ark., 2003). Apt ve çalışma arkadaşları, dışkıda yumurta saptanmış 24 fasciolosis hastasında açlıkta tek doz 10 mg/kg triclabendazol verildiğinde %79,2 oranında parazitolojik iyileşme saptadıklarını, başarısız olunan hastalara ikinci bir doz uyguladıktan sonra bu oranın %100'e çıktığını bildirmektedirler (Apt ve ark., 1995).

Triclabendazol suda çok az çözünen bir bileşik olduğu için yemeklerden sonra alındığında mide ve bağırsak içeriğinde daha fazla çözünebilmektedir. Yağlı yiyecekler ilacın midede kalış süresini uzatarak ilacın daha fazla emilmesini sağlayacağından, plazma düzeylerinde artışa neden olmaktadır. Benzer şekilde albendazol ve mebendazolün yağlı yiyeceklerden sonra biyoyararlanımı belirgin bir şekilde artmaktadır, Triclabendazol ve onun aktif metaboliti triclabendazol sülfoksit'ini yemekten sonra alındığında etkisinin yaklaşık iki kat arttığı ve bu nedenle ilacın yemeklerden sonra kullanımı önerilmiştir (Lecaillon ve ark., 1998).

Nitazoxanid; Yeni bir antipamiter olan bu ajanın büyüklerde 1000 mg/gün 7 gün veya gün aşırı iki doz şeklinde, çocuklarda 400 mg/gün aynı şekil ve sürelerde uygulanmaktadır.

Rossignol ve çalışma arkadaşları, 113 hastada %82,4, Kabil ve çalışma arkadaşları ise, 125 hastanın 121'inde (%97), aynı şekil ve surelerde tedavi sonucunda, 30 günde yumurta saptamadıklarını bildirmişlerdir (Rossignol ve ark., 1998; Kabil ve ark., 2000), Çift kör, randomize ve plasebo kontrollü bir çalışmada, günlük doz ikiye bölünmüş şekilde 7 gün kullanıldığında (2-3 yaşındakiler 200 mg/gün; 4-1, 1 yaş 400 mg/gün; 12 yaş ve üstü 1000 mg/gün) erişkinlerin %60'ında, çocukların %40'ında parazitin elimine edildiği bildirilmiştir (Favennec ve ark., 2003). Araştırmacılar ilacın iyi tolere edildiğini ve tedavi oranı düşük olmakla birlikte, plasebo ile karşılaştırıldığında etkili olduğu kanısına varmışlardır.

Albendazol: Hayvan enfeksiyonlarında etkili olduğu bilinmesine ve konunlarda çok geniş ve güvenli kullanım doz aralığı (4,75-30 gr) olmasına karşılık, sınırlı sayıda insan olgularında başarısız olduğu belirtilmektedir (Mas Coma ve ark., 1999).

Emetin türevleri: Akut ve kronik dönemde etkili olduğu bildirilmekle birlikte hipotansiyon, taşikardi, EKG değişiklikleri, kusma ve ishal gibi ciddi yan etkileri ve hastanede takip gerektirdiği için günümüzde kullanımdan uzaklaştırılmışlardır. Dehidroemetin daha az toksiktir ve daha iyi tolere edilebilmektedir. Dehidroemetin 10-14 gün süre ile 1 mg/kg olarak, emetin ise 10 gün süre ile 1-10 mg/kg intramusküler veya subkutan kullanılmaktadır (Arjona ve ark., 1995; Mas-Coma ve ark., 1999a).

Bithionol: Üretimden kaldırılmıştır, Kronik enfeksiyonlarda etkili olan ilacın kullanımında farklı doz rejimleri önerilmekle birlikte 25-50 mg/gün dozda, peroral, gün aşırı 20-30 gün verilmesi genellikle en çok uygulanan şeklidir (Parag ve ark., 1988; Bacq ve ark., 1991).

Praziquantel: Bazı araştırmacılar tarafından tedavide başarılı olduğu bildirilse de (Arjona ve ark., 1995) tedavinin etkinliği konusu henüz kesinlik kazanmamıştır, Farid ve çalışma arkadaşları, 4 kür praziquantel ile tedavi edilen hastada dışkıda yumurtalar görüldüğünü bildirmişlerdir (Farid ve ark., 1986).

KAYNAKLAR

- Abu Basha LM, Fadall GA, Nour BM, Abdalla MS. (1989). Uncommon complications of human fascioliasis in Alexandria. *J Egypt soc Parasitol*, 19(3): 743-749.
- Acosta RR, Cruz LT, Garsia DP, Morey FX. (2001). Hematoma subcapsular del hidago. Manifestacion en tres pacientes con Fascioliasis hepatica. *Enf Infect Y Microbiol*, 21(3): 87-90.
- Aghajanzadeh M, Sarshad A, Ebrahimian R. Pneumothorax a rarity in fascioliasis. *Arch Iran Med*. 2, 213.
- Albán Olaya M., Jave Ortiz J., Quispe Lazo T. (2002). fascioliasis en Cajamarca. *Revista de Gastroenterología del Perú*. 22(1), 28-32.
- Andrews SJ. (1999). The life cycle of *Fasciola hepatica*, In: *Fasciolosis*, Dalton JE (ed.), CABI Publishing, New York. 1-20,
- Anonim1:https://en.wikipedia.org/wiki/Fasciola_hepatica#/media/File:Galba_truncatula_shell.png. Erişim tarihi: 30.11.2023.
- Anonim2:([https://en.wikipedia.org/wiki/Fasciola_hepatica#/media/File:Animal_biology_\(1938\)_\(17576890133\).jpg](https://en.wikipedia.org/wiki/Fasciola_hepatica#/media/File:Animal_biology_(1938)_(17576890133).jpg))
- Apt W, Aguilera X, Vega R, Miranda C, Zulantay I, Perez C, Gabor M, Apt P. (1995). Treatment of human cronic fascioliasis with triclabendazole: drug efficacy and serologic response. *Am J Trop Med tiyg*, 52(6): 532-535.
- Arjona R, Rlancho JA, Aguado JM, Salesa R, Gonzalez-Macias J. (1995). Fascioliasis in developed countries: A review of classic and aberrant forms of the diseases. *Medicine*, 74: 13-23.
- Bacq Y, Besnier JM, Duong TH, Pavie G, Metman EH, Choutet P. (1991). Successful treatment of acute fascioliasis with Bithional, *Hepatology*. 14: 1066-1069.
- Behm CA, Sangster NC. (1999). Pathology, pathophysiology and clinical aspects. In: *Fasciolosis*. Dalton JP (ed.). CABI Publishing, Wallingford Oxon, UK P. 185-224.
- Bengisun U, Özbaş S, Sarıoğlu U. (1999). Fascioliasis observed during laparoscopic cholecys-tectomy. *Langenbeck's Arch Surg*, 384: 84-87.
- Büyükbaba O, Özkan E, Büyükuncu Y, Büğet E. (1996). *Fasciola hepaticaya bağlı bir kolesistit olgusu*. *Klimik Dergisi*, 9: 98-99,
- Demirci M, Korkmaz M, Kaya S, Kuman A. (2003). Fascioliasis in eosinophilic patients in the Isparta region of Turkey. *Infect*, 31(1): 15-18.
- Demirci M, Korkmaz M, Sakru N, Kaya S, Kuman A. (2002). Diagnostic importance of serological methods and eosinophilia in tissue parasites. *J Health Popul Nutr*, 20(4): 352-355.
- Dias LM, Silva R, Viana HL, Palhinas M, Viana RL. (1996). Biliary fascioliasis: diagnosis, treatment and follow-up by ERCP. *Gastrointest Endosc*, 43(6): 616-620.
- Esteban JG, Flores A, Angles R, Strauss W, Aguirre C, Mas-Coma S. (1997a). A popu-

lation based coprological study or human fascioliasis in a hyperendemic area of the Bolivian Altiplano, *Trop Med Int Health*, 2(7): 695-699.

- Esteban JG, Gonzales C, Curtal F, Munoz-Antoli C, Valero MA, Bargues MD, El Sayed M, El Haseeb AN, ElShazly AM, Arafa MAS, Morsy ATA. (2003). A review on fascioliasis in twpt. *J Ewpt Soc Parasitol*, 32: 317-354.
- Esteban JG, Flores A, Aguirre C, Strauss W, Angles R, Mas-Coma S. (1997). Presence of very high prevalence and intensity of infection with *Fasciola hepatica* among Aymara children from the Northern Bolivian Altiplano. *Acta Trop*. 66(1): 1-14.
- Farag Salem A, El-Hifni SA, Kandil M. (1988). Bithionol (Bitin) treatment in established fascioliasis in Egyptians, *J Trop Med Hyg*, 61: 240-244.
- Farag HF, Barakat RM, Ragab M, Omar E. (1979). A focus of human fascioliasis in the Nile Delta, *Ewpt. J Trop Med Hyg*, 82(9-10): 188-90.
- Farid Z, Trabolsi B, Boctor R, Hafez A. (1986). Unsuccessful use of Praziquantel to treat acute fascioliasis in children. *J Infect Dis*.154(5):920-921.
- Ferre I, Ortega-Mora LM, RoJo-Vazquez FA (1997). Serum and bile antibody responses JgO and during subclinical *Fasciola hepatica* infection in sheep. *Vet Parasitol*, 68: 261-267.
- Harinasuta T, Pungpak S, Keystone JS. (1993). Trematode infections. Opisthorchiasis, clonorchiasis, fascioliasis, and paragonimiasis. *Infectious disease clinics of North America*, 7(3), 699-716.
- Harris NL, McNeely WF, Shepard JO, Ebeling SH, Ellender SM, Peters CC. (2002). Case Records of Massachusetts General Hospital. *New Eng J Med*, 16): 1232-1239.
- Hassan MM, Moustafa NE, Mahmoud LA, Abbaza BE, Hegab MH. (1995). Prevalence of *Fasciola* infection among school children in Sharkia Governorate, Egypt. *J Egypt soc Parasitol*, 25(2):543-549,
- Hawn TR, Jong EC. (1999). Update on Hepatobiliary and Pulmonary flukes. *Curr Infect Dis Rep*, 1 (5):427-433.
- Hillyer GV, Galanes MS, Rodriguez-Perez J, Bjortand J, Lagrava MS, Guzman SR, Bryan RT. (1992). Use of FAST- ELISA and EITB to determine the prevalence of human fascioliasis in the Bolivian Altiplano. *Am J Trop Med Hyg*, 46(5): 603-609.
- Hillyer GV, Galanes MS. (1988). Identification of a 17kilodalton *Fasciola hepatica* immunodiagnostic antigen by the Enzyme-linked immunoelectrotransfer blot technique, *J Clin Microbiol*, 26(10): 2048-2053.
- Hillyer GV. (1999). Immunodiagnosis of human and animal fascioliasis. In: *Fasciolosis*, Dalton JP. (ed), CABI Publishing, Wallingford, 435-447,
- Hong ST, Lee SH, Chi JG, Lee TS, Lee TS, Suh BY, Lee YH. (1986). A Human Case of Gallbladder Fascioliasis in Korea. *Korean J Parasitol*, 24(1): 89-93.
- Hughes AJ, Spithill TW, Smith RE, Boutiis CS, Johnson FDR. (2003). Human fasciolo-

- sis acquiride in an Australian urban setting. *Med J Aust*, 178: 244-245.
- Kabaalioglu A, Apaydin A, Sindel T, Luleci E. (1999). US Guided gallbladder aspiration: a new diagnostic method for biliary fascioliasis. *Eur Radiol*, 9: 880-882.
- Kabaalioglu A, Cubuk M, Senol U, Cevikol C, Karaali K, Apaydin A, Sindel T, Luleci E. (2000). Fascioliasis: US, CT and MRI findings with new observations. *Abdom Imaging*, 30: 401-406.
- Kabaalioglu A. (2003). Radyolojik bulgular, In: rasciolosis. Tinar R, fiorkmaz M. (eds). *Türkiye Parazitoloji Derneği*, Yayın no 18: s.313-325.
- Kendall SB. (1965). Relationships between the species of rasciola and their molluscan hosts. *Adv Parasitol*, 3: 5998.
- Kim JB, Kim DJ, tluh S, Cho SY. (1995). A human case of invasive fascioliasis associated with liver abscess. *Korean J Parasitol*, 33(4): 395-398.
- Knobloch J, Delgado E, Alvarez A, Reymann U, Bialek R. (1985). Human fascioliasis in Cajamarca/Peru. I. Diagnostic methods and treatment with praziquantel. *Trop Med Parasitol*, 36(2): 88-90.
- Korkmaz M, Dayangaç N, Sen S. (2003). Patolojik bulgular. Cd. R Tinar, M Korkmaz, Fasciolosis. *Türkiye Parazitoloji Derneği*, Yayın no 18.
- Korkmaz M, Ok UZ. (2003). İnsanlarda fasciolosis. In: Fasciolosis. Tinar R, Korkmaz M. (eds). *Türkiye Parazitoloji Derneği*, Yayın no: 18, s.359-364.
- Korkmaz M. (1999). Fasciolosis: dünü, bugünü, yarını, 11. *Ulusal Parazitoloji Kongresi*, Bildiri özetleri. 1-8.
- Levieux D, Levieux A, Mage C, Garel JP. Immunological detection of chemotherapeutic success in bovine fasciolosis using the specific antigen f2.. *Vet Parasitol*, 45(1-2):81-88. 1992.
- Levieux D, Levieux A. (1994). Early immunodiagnosis of caprine fasciolosis using the specific f2 antigen in a passive hemagglutination test. *Vet Parasitol*, 53(1-2): 59-66.
- Levine DM, Hillyer GV, Flores SI. (1980). Comparison of counterelectrophoresis the enzyme-linked immunosorbent assay, and Kato fecal examination for the diagnosis of fascioliasis in infected mice and rabbits. *Am J Trop Med Hyg*, 29(4):602-608.
- Marcos Raymundo LA, Maco Flores V, Terashima Iwashita A, Samalvides Cuba F, Gotuzzo Herencia E. (2002). Clinical characteristics of chronic infection by rasciola hepatica in children. *Rev Gastroenterol Perú*, 22(3); 228-233,
- Marker, EK, John, DT. (1999). *Medical Parasitology*. p. 196-199, W.B. Saunders co.
- Mas-Coma S, Angles R, Esteban JG, Bargues MD, Buchon P, Franken M, Strauss W. (1999) The Northern Bolivian Altiplano: a region highly endemic for human fascioliasis. *Trop Med Int Health*, 4(6): 454-467.
- Mas-Coma S, Bargues MD, Valero MA. (2005). Fascioliasis and other plant-borne trematode zoonoses. *Int J Parasitol*, 35: 1255-1278.

- Mass-Coma MS, Bargues MD, Esteban JG. (1999a). Human fasciolosis. In: Pasciolosis. Dalton JP (ed), CUI publishing, Wallingford, 411-434.
- Mulcahy G, O'Connor F, Clery D, Hogan SF, Dowd AJ, Andrews SJ, Dalton JP. (1999). Immune responses of cattle to experimental anti-rasciola hepatica vaccines. *Res Vet Sci*, 67(1): 27-33.
- Naquira-Vildosa R, Marcial-Rojas R. (1975). Fascioliasis. In: Pathology of protozoal and helminthic diseases. Marcial-Rojas RA (ed). Krieger Publishing Co., New York, p.477-489.
- Ok UZ, Kuman HA, Korkmaz M. (2003). Fasciolosis: Üç olgu sunumu. In: Fasciolosis. Tinar R, Korkmaz M. (eds). Türkiye Parazitoloji Derneği, Yayın no: 18, s.559-364.
- Osman MM, Ismail Y, Aref W. (1999). Human fascioliasis: A study on the relation of infection intensity and treatment to hepatobiliary affection. *J twpt Soc Parasitol*, 29(2): 353-363.
- Osman MM, Zaki A, Abu Samra L, Farag NF, Youssef MM, (1992). Evaluation of Fasciola somatic antigenic fractions in the diagnosis of human fascioliasis, *J Ewpt Soc Parasitol*, 22(1): 27-35.
- Özcel MA, Uner A, Ertuj S. (1997). İmmunofloresans yöntemi. In: Parazit Hastalıklarında Tanı. Özcel MA, Altıntaş N. (eds), İzmir, Türkiye Parazitoloji Derneği Yayın No: 15, s.215-239.
- Rivera CA, Santiago N, Hillyer GV. (1988). Evaluation of immunodiagnostic antigens in the excretory-secretory products of Fasciola hepatica, *J Parasitol* 74(4): 646-652.
- Rossignol JF, Abaza H, Friedman H. (1998). Successful treatment of human fascioliasis with nitazoxanide. *Trans R Soc Trop Med Hyg*, 92: 103-104.
- Saba R, Mamikoğlu L, Korkmaz M, Inan D, Erdaloğlu G, Kabaalioğlu A. (2001). Thirty-two cases of fascioliasis in Antalya and its surroundings. 11th European Congress of Clinical Microbiolow and Infectious Diseases. 1-4 April 2001, Istanbul, Turkey.
- Sampaio-Silva ML, Da Costa JM, Da Costa AM, Pires MA, Lopes SA, Castro AM, MonJour L. (1996). Antigenic components of excretory-secretory products of adult Pasciola hepatica recognized in human infections. *Am J Trop Med Hyg*, 54(2): 146-48.
- Santiago N, Hillyer GV. (1988). Antibody profiles by EITB and ELISA of cattle and sheep infected with rasciola hepatica. *J Parasitol*, 74(5): 810-8.
- Santiago N, Hillyer GV. (1986). Isolation of potential serodiagnostic rasciola hepatica antigens by electroelution from polyacrylamide gels. *Am J Trop Med Hyg*, 35(6): 1210-1217.
- Savioli L, Chitsulo L, Montresor A. (1999). New opportunities for the control of fascioliasis. *Bull World Health Organization*, 77(4): 300.
- Schwacha H, Keuchel M, Gagesch G, Hagenmuller F. (1996). Fasciola gigantica in the

- common bile duct: diagnosis by ERCP. *Endoscopy*, 28(3): 323.
- Shaker ZA, Demerdash ZA, Mansour WA, Hassanein HI, El-Baz HG, Gindy H. (1994). Evaluation of specific *Fasciola* antigen in the immunodiagnosis of human fascioliasis in Egypt. *J Egypt Soc Parasitol*, 24(3): 463-470.
- Solano M, Ridley RK, Minocha HC, (1991). Production and characterization of monoclonal antibodies against excretory-secretory products of *Fasciola hepatica*. *Vet Parasitol*, 40(3-4): 227-39.
- Strauss W, O'Neill SM, Parkinson M, Angles R, Dalton JP, (1999). Diagnosis of human fascioliasis: detection of anti-cathepsin L antibodies in blood samples collected on filter paper. *Am J Trop Med Hyg*, 60(5): 746-8.
- Şakru N. (2000). Tanısı kantlanmış fascioliasis olgularında serolojik yöntemlerin değerlendirilmesi, T. C. Ege Üniversitesi Sağlık Bilimleri Enstitüsü, Parazitoloji AD, Doktora Tezi, İzmir.
- Talaie H., Emami H., Yadegarinia D., Nava-Ocampo AA., Massoud J, Azmoudeh M, Mas-Coma S. (2004). Randomized trial of a single, double and triple dose of 10 mg/kg of a human formulation of triclabendazole in patients with fascioliasis. *Clinical & Experimental Pharmacology & Physiology*, 31(11).
- Taylan Ozkan A. (1999). Fasciolosis hepatica tanısında ekskretuar/sekretuar ve somatik antijenlerin elde edilmesi, elisa yönteminde uygulanması ve İHA yöntemiyle karşılaştırılması, T.C. Ege Üniversitesi Sağlık Bilimleri Enstitüsü, Parazitoloji AD, Doktora Tezi, İzmir.
- Taylan Özkan A, Korkmaz M, Kuman A, Ayçiçek H, Tanyüksel M. (2006). Fascioliasis tanısında antijeni ile PBS ve RPMI 1640'da elde edilen ekskresyon/sekresyon antijenlerinin ELISA yöntemiyle karşılaştırılması. *Türk Hijyen ve Deneysel Biyoloji Dergisi*, 62(1-3): 17-26.
- Tinar R. (1975). Floresan antikor tekniği ile koyunlarda *Fasciola gigantica*'nın erken teşhisi üzerine araştırmalar, A Ü Vet Fak Yayınları No: 328, s. 125-136.
- Unat EK, Yücel A. Altaş K, Samastı M. (1991). *Fasciola hepatica* ve parazitliği, Unat'ın Tıp Parazitolojisi, İstanbul Üniv Cerrahpaşa Tıp Fak. Yayınları, 4. baskı, İstanbul, s.379-386.
- Wessely K, Reischig HL, Heinerman M, Stempka R. (1988). Human fascioliasis treated with triclabendazole (Fasinex) for the first time. *Trans R Soc Trop Med Hyg*, 82: 743-745.
- Wolf-Spengler ML, Isseroff H. (1983). Fascioliasis: bile duct collagen induced by proline from the worm. *J Parasitol*, 69(2): 290-294.
- Yaşarol Ş. (1984). *Fasciola hepatica*, s: 183-186. *Medikal Parazitoloji*, Ege Üniv, TIP Fak. Yayınları No: 93, İzmir.
- Yıldırım MZ, Seşen R. (1994). Parazitolojik önemi olan *Galba truncatula*'nın Diyarbakır ili sınırları içinde dağılımı ve Populasyonlarda Enfeksiyon Araştırılması. *Türkiye Parazit Derg*, 18(3):341-345.



Bölüm 3

İMMÜNOHİSTOKİMYA

İlknur ÜNDAĞ¹

Hasan Hüseyin DÖNMEZ²

1 .Arş. Gör. Dr.; Selçuk Üniversitesi Veteriner Fakültesi Histoloji ve Embriyoloji Anabilim Dalı.
ilknur-undag@selcuk.edu.tr ORCID No: 0000-0001-8495-3930

2.Prof. Dr.; Selçuk Üniversitesi Veteriner Fakültesi Histoloji ve Embriyoloji Anabilim Dalı. hdon-
mez@selcuk.edu.tr ORCID No: 0000-0003-4664-8489

GİRİŞ

İmmünohistokimya tekniği, aminoasitler ve proteinlerden bulaşıcı ajanlara ve spesifik hücresel popülasyonlara kadar değişen hücre veya doku antijenlerinin araştırılmasında kullanılır (De Matos ve ark 2010). İmünoloji, histoloji ve kimyanın birleşiminden doğan immünohistokimya yaşam bilimleri araştırmalarında, ayırıcı tanı ve adli araştırmalarda en sık kullanılan tekniklerden biri olmuştur. Ayrıca kök hücrelerin, ölen nöronların ve metastaz veren kanser hücrelerinin hassas doku lokalizasyonunun belirlenmesinde, bulaşıcı ve neoplastik hastalıkların teşhis ve araştırmalarında da değerli bir araç haline gelmiştir (Brandtzaeg 1998, Ramos-Vara 2005, Kalyuzhny 2016). İmmünohistokimya, preparatların hazırlanması ve reaksiyon için gerekli aşamaları içeren bir dizi süreçten oluşmaktadır (De Matos ve ark 2010). Bu yöntemin yararlılığı ve katkısı, reaksiyonları gerçekleştiren ellerin ve sonuçları yorumlayan gözlerin deneyimi ile doğru orantılıdır. Bu nedenle, kavram olarak basit olmasına rağmen, immün boyama yöntemleri uygulamada titizlik gerektirir (De Matos ve ark 2010)

İmmünohistokimya yönteminin temeli 1941'de Coons ve arkadaşları tarafından memeli dokusunda antijenik maddelerin immünfloresan yöntemiyle açığa çıkarılması ile atılmıştır (Coons ve ark 1941). Başlangıçta, hızlı sonuçlar veren fakat daha az hassasiyeti olan basit (direkt) yöntemler kullanılırken, şu anda bir veya birden fazla antijeni aynı anda tespit etmek hatta yüzlerce dokuyu belirli bir antijenin varlığı konusunda incelemek amacı ile son derece hassas yöntemler mevcuttur (Ramos-Vara 2005). İmmünohistokimya boyamasının temeli antijen-antikor reaksiyonuna dayanmaktadır.

ANTİJEN

Antijen konakçıya özgü olmayan ve konakçı tarafından bağışıklık tepkisi oluşturan bir madde olarak bilinir. Bir antijenin antikora bağlanması spesifiktir (Renshaw 2017). Antijenler genellikle büyük, karmaşık bir protein veya moleküler ağırlıkları genellikle 40.000'den büyük olan polisakkaritlerdir (Dalçık ve ark 1996). En güçlü immünojenler protein türü antijenlerdir. İkinci sırada polisakkarit türü antijenler yer alır. Hücre aracılı immünite için, protein türü antijenler immünojen olarak görev yapar ve antikör üretimini uyarırlar (Hayat 2002).

Antijenler genel olarak dört immünolojik özelliğe sahiptirler: immünojeniklik, antijenite, allerojeniklik ve tolerojenite. Bir maddenin immün cevap oluşturma kabiliyetine immünojeniklik denir. Bir immünojenin bir antikör veya hücre yüzeyi reseptörleri ile birleşme yeteneğine ise antijenite denir. Bir antijenin alerjik tepki oluşturma yeteneği allerojeniklik olarak ifade edilirken humoral veya hücre aracılı immün yanıtta spesifik immünolojik tepkisizlik kapasitesi ise tolerojeniklik olarak adlandırılır.

Başka bir deyişle, bir hayvanın normal olarak immünojenik olan antijene cevap veremediği bir durum olarak tanımlanabilir (Hayat 2002).

İmmünojenler, sadece yabancı olarak tanınırlarsa immün tepkiye neden olurlar aksi takdirde immün yanıt oluşturmazlar. Örneğin protein sığır serum albümini koyunlarda immünojen olmasına rağmen ineklerde değildir. Çoğu büyük antijenler, yüzeylerinde spesifik antikorların üretimini indükleyebilecek çok sayıda reaktif bölgeye veya epitopa sahiptir (Hayat 2002).

Epitop

İmmün sistem hücreleri bütün bir immünojen molekülü ile etkileşime girmez veya tanımaz, bunun yerine antijen üzerindeki epitoplar (antijenik determinantlar) adı verilen bölgeleri tanır. Epitoplar, aminoasit kalıntılarının küçük doğrusal dizileri, dallanmış karbonhidrat dizileri veya bir protein molekülünün katlanmasıyla meydana gelen şekil dizileridir. Her bir antijen üzerinde farklı antikorların bağlanabileceği birkaç farklı epitop bölgesi bulunur ve her bir antikor tipi, kendi indükleyici epitopuna bağlanır. Sığır serum albümini gibi bir antijen yüzeyinde birkaç farklı epitop bölgesi bulunur ve bunlardan her biri uygun reseptöre sahip olan hücreleri uyarır. Antikorların antijene özgü moleküller olarak ifade edilmesinden ziyade epitopa özgü moleküller olarak kabul edilmesi gerekir (Hayat 2002). Biyokimyasal araştırmalar, antikorların antijenleri ayırt etme yeteneğini kullanarak immünokimyasal boyama yöntemleri ile hücreler ve dokulardaki biyolojik molekülleri saptarlar (Renshaw 2017).

ANTİKOR

Antikorlar, B hücrelerinden farklılaşan plazma hücreleri tarafından, bir antijen varlığında üretilen immünooglobülin (Ig) proteinlerdir. İmmünooglobülinler beş ana sınıf veya izotip olarak bulunur: IgA, IgD, IgE, IgG ve IgM (Renshaw 2017). Bununla birlikte, farede IgG'nin IgG1, IgG2a, IgG2b, IgG3 ve insanda da IgG1, IgG2, IgG3 ve IgG4 gibi alt grupları da bulunmaktadır (Dalçık ve ark 1996). Her izotip, bağışıklık sisteminde farklı bir fonksiyon gerçekleştirir. IgG'nin serumda uzun bir yarı ömrü vardır bu da dolaşım sisteminden temizliğinin yavaş olduğu anlamına gelir. Diğer sınıflara kıyasla dolaşımdaki IgG'nin miktarının fazla olması ve daha uzun süre dolaşımda kalması, onu biyokimyasal araştırmalarda kullanılan en yaygın antikor izotip reaktif maddesi yapar (Renshaw 2017).

Antikoronun temel yapı birimi beş izotipin hepsinde benzerdir. Bir disülfid bağ ile bağlanmış iki özdeş ağır (H) ve hafif (L) polipeptit zinciri yaygın şekilde gösterilen Y-şekilli antikor yapısını oluşturur. Y yapısının kolları fragman antijen bağlama (Fab) bölgesini oluştururken, alt kısmı kristallenebilir fragman (Fc) bölgesidir (Renshaw 2017). Antikorlar papain gibi proteolitik enzimlerle muamele edildiğinde 2 Fab 1 Fc bölgesine ayrılır.

Y şeklindeki yapının kolları olan Fab bölgesi disülfid bağlarıyla bağlanır bu sayede bükülebilme özelliği kazanır. Sabit olan Fc bölgesi komplemanları ve değişik hücre yüzey reseptörlerini bağlamaktadır. Serumlara karşı antikorlar üretilirken bu antikorlar Fc fragmanına karşı oluşur, çünkü Fc bölgesi IgG moleküllerinde sabit kalmaktadır. Bu özellik antiserum oluşumunun temelini oluşturmaktadır (Dalçık ve ark 1996, Hayat 2002, Renshaw 2017). Hem ağır hem de hafif zincirler aminoasit dizilerinin korunmasına göre adlandırılmış değişken (V) ve sabit (C) alanlardan oluşur. Her H zinciri ve L zinciri için bir değişken alan mevcuttur ve amino terminalinde bulunur. VL ve VH alanları, antijen bağlama bölgesini (paratope) oluşturmak için birlikte eşleştirilir. Antijen bağlanmasının spesifitesi, bu bölgedeki aminoasit dizisindeki değişikliklerle belirlenir. H ve L zincirlerinin geri kalan bölgesi sabit alanlardan oluşur. L zincirinde CL olarak adlandırılan bir alan ve H zincirinde CH1, CH2 ve CH3 olarak adlandırılan üç sabit bölge yer alır. Belirli bir izotip için, bütün CH aminoasit dizisi korunur. Sekanstaki küçük farklılıklar izotip alt sınıfların ortaya çıkmasına neden olur (Renshaw 2017). İmmünohistokimya boyamalarında monoklonal ve poliklonal olmak üzere iki tip antikor kullanılmaktadır. Bu antikorların üretim aşamaları da birbirinden farklı olarak gerçekleşmektedir.

Antikor Üretimi

Antikor üretimde kullanılacak olan spesifik antijen, immünizasyon için hazırlandıktan sonra konakçı hayvana enjeksiyon yoluyla uygulanır. Subdermal veya intradermal olarak uygulanan antijen, konağın bağışıklık tepkisini uyarak plazma B hücreleri ve hafıza B hücrelerinin çoğalmasını sağlar. B hücrelerinin çoğalması genellikle aşılardan birkaç gün sonra gerçekleşir. İlk olarak, plazma B hücreleri IgM alt sınıf antikorunu sentezler. Bir antijene ilk maruz kalma, birincil cevap olarak tarif edilir. Yeterli antikorun üretilmesi birkaç gün sürebilir. Primer maruz kalma sırasında üretilen hafıza B hücreleri, aynı antijene daha sonra maruz kalma durumunda daha hızlı tepki verir ve ikincil tepki olarak adlandırılır. Bu, aşılardan ardındaki temel ilkedir ve ticari kullanım için büyük miktarlarda antikor üretmek için kullanılan yöntemdir. Üretim aşamalarına göre poliklonal ve monoklonal olarak iki farklı antikor üretimi gerçekleşmektedir (Renshaw 2017).

Poliklonal antikor üretimi

Poliklonal antikor üretimi için kullanılacak hayvanların seçimi iki ana kritere dayanmaktadır. İlki gereken antikor miktarı diğeri ise konakçı ve donör türlerin filogenetik olarak farklı olma gerekliliği. Filogenetik farklılık konakçı türlerin endojen immünooglobülinleri ile çapraz reaktiviteyi önlemek için ikincil tespit reaktiflerini seçerken kilit bir husustur. Memeli ve kuş konakçı türleri sıklıkla poliklonal antikorlar üretmek için kullanılmaktadır. Uysal doğası, az bakım gerektiren ve çeşitli antijen türlerini kullanabilen güçlü bağışıklık sistemi tavşanları en yaygın kullanılan memeli türleri haline getirir.

Eşek, keçi ve koyun gibi daha büyük hayvanlar, büyük miktarlarda antikorların gerekli olduğu durumlarda veya ikincil tespit reaktifleri olarak kullanmak için alternatif türlerin gerekli olduğu durumlarda kullanılır. Poliklonal antikorlar sıçan, fare ve gine domuzlarında da üretilebilir. Büyük miktarlarda antikor üretimi için alternatif olarak tavuk gibi kanatlı türleri de kullanılmaktadır. Tavukların tercih edilmesinin nedeni filogenetik olarak memelilerden çok farklı olmaları ve memeli proteinlerine kıyasla çok daha fazla çeşide sahip olmalarıdır. Bu özellikler memeli türleri arasında yüksek oranda korunan bir proteine karşı antikor üretilmesinde tavukları faydalı kılar. Her ne kadar az miktarda antikor, tavuk serumundan başarılı bir şekilde saflaştırılabilirse de, antikorların çoğu yumurta sarısından konsantre edilir. IgY olarak adlandırılan tavuk antikorları memelilerde IgG'ye eşdeğerdir. İmmünizasyon protokolü gerçekleştirileceği zaman göz önünde bulundurulması gereken bir kaç önemli faktör bulunur bunlar; adjuvan tipi, uygulama şekli, immünizasyon sıklığıdır. Adjuvanlar, antikor titrelerinin artırılmasıyla uzun süreli bir bağışıklık yanıtı sağlamak için kullanılır. En yaygın kullanılan adjuvan Freund'un adjuvanlarıdır. Freund'un tamamlayıcı adjuvanı ve tamamlayıcı olmayan adjuvanı sıklıkla kullanılmaktadır. Freund'un tamamlayıcı adjuvanı, tuz, emülsifiye edici madde, mineral yağ ve öldürülmüş mikobakteriden oluşan canlılığın immün tepkisini artıran bileşenleri içerir (Renshaw 2017, Hayat 2002).

İmmünohistokimyasal çalışmalarda kullanılan antikorların en kolay üretilme yolu poliklonal antiserum oluşturulmasıdır. Poliklonal antiserumun üretimi için antijen ve Freund'un tamamlayıcı adjuvanı tamamen emülsifiye edilir ve subkutan yolla hayvana enjekte edilir. Enjeksiyon haftada bir kez olacak şekilde üç hafta boyunca gerçekleştirilir. Antikor testi için hayvandan alınan kan santrifüj edilerek antiserum elde edilir. Antiserum ELISA , RIA veya blotting tekniği ile test edilir. İstenilen antikorlar elde edilene kadar bu 3 haftalık döngü gerektiği kadar tekrarlanır. Genellikle ilk enjeksiyondan sonraki altı veya sekizinci enjeksiyondan sonra antiserumda antikor miktarı en yüksek seviyeye çıkar. Kandan immünooglobulin olmayan proteinleri, yabancı antikorları ayırmak veya belirli bir antijeni tanıyan antikorları seçmek için protein saflaştırma veya afinite kromatografisi yöntemleri kullanılır. Protein Purifikasyonu yöntemi ile serum proteinleri elimine edilebilir fakat non-spesifik immünooglobulin fraksiyonları elimine edilemez. Fakat Antijen Affinite Kromatografisi yöntemiyle non-spesifik immünooglobulin fraksiyonları da elimine edilir (Hayat 2002).

Monoklonal antikor üretimi

Canlı immün sistemi bir immünojenle karşılaştığında ona karşı immün yanıt geliştirir. Bunun sonucunda yüksek ve düşük spesifikliğe sahip antikorları üreten çok sayıda B hücre klonu aktive olur. Farklı B hücre klonlarından ortak bir havuzda birleştirilen antikorlara poliklonal antikorlar denir.

Tek bir antijene özgü antikorları üretmek için, bu antijene karşılık gelen B hücre klonu izole edilerek kültür ortamında çoğaltılır. Daha sonra bu hücrelerin ürettikleri antikorlar kültür ortamından toplanır. Elde edilen bu antikorlar monoklonal antikordur. Fakat bu yöntemle *in vitro* ortamda kültürlenmiş B hücreleri, immünohistokimya boyaması için gereken miktarlarda antikor üretimi için yeterince uzun olmayan çok kısa bir ömre sahiptir. Bu problem, 1975 yılında, Cambridge'deki Georges Köhler ve César Milstein tarafından geliştirilen bir yöntem ile çözüme kavuşmuştur. Köhler ve Milstein B hücrelerini kanser miyelom hücreleri ile birleştirerek bunları ölümsüzleştirmeyi başardılar. Bu yöntemle B hücreleri, büyük miktarlarda monoklonal antikorlar üretecek kadar kültürlenebilmektedir. Köhler ve Milstein 1984'te bu keşiflerinden dolayı Nobel Fizyoloji ve Tıp Ödülü'nü aldılar (Köhler ve Milstein 1976, Kalyuzhny 2016).

Monoklonal antikorlar üretmek için birkaç rekombinant prosedür kullanılmaktadır fakat genel olarak prosedürler dört adımdan oluşur: immünizasyon, füzyon-seçimi, tarama ve karakterizasyon (Hayat 2002)

1. İmmünizasyon: Poliklonal antikor üretiminde bahsedildiği gibi belirli bir antijen hayvana verilerek immün yanıt oluşması sağlanır. Canlıdan alınan kanlarla yapılan testler sonucunda serumda istenen miktarda antikora ulaşıldıktan sonra canlının dalak veya lenf düğümü çıkarılarak buralardan özgü B hücreleri Elisa yöntemi ile tespit edilip ayrıştırılıp doku kültüründe çoğaltılır (Hayat 2002, Ramos-Vara 2005, Renshaw 2017).

2. Füzyon ve seçim: B hücrelerinin kısa ömürlerini uzatmak için Epstein-Barr virüsü veya miyelomlar ile birleştirilerek hibritler veya hibridomalar oluşturulur. Genel olarak ilk prosedür periferik kan B hücrelerini ölümsüzleştirmek ve insan monoklonal antikorları üretmek için kullanılırken, miyelom hücreleri fare monoklonal antikorlarını üretmek için kullanılır. B hücreleri hipoksantin-guanin fosforibosiltransferaz (HGPRT) negatif miyelom hücreleri ve polietilen glikol gibi bir kaynaştırıcı madde ile karıştırılır. Karıştırma ve santrifüjleme adımları miyelom B hücresi hibridomalarını üretir. Kaynaşmamış miyelom hücreleri, hipoksantin, aminopterin ve timidin (HAT) içeren seçici bir ortam kullanılarak çıkarılır. Hibridoma kolonisi pasajlanıp çoğaltılır ve antikor üretimi gerçekleşir. Hibridomalar invert mikroskopla dikkatlice incelenir. Füzyondan yaklaşık 1 ay sonra, hibridomalar hipoksantin ve timidin ortamında (HT) çoğaltılabilir (Hayat 2002).

3. Tarama: Spesifik olmayan hibridomaların ayrılması için tarama gerçekleştirilir. Tarama, antikor reaktivitesi ve özgüllüğü açısından hibridom kültür süpernatantının test edilmesi için kullanılır. ELISA yöntemi veya immünohistokimya yöntemleri kullanılarak spesifik olmayan hibridomaların varlığı tespit edilerek tekrar deneme yapılır (Hayat 2002).

4. Karakterizasyon: Monoklonal antikorun reaktivitesi, özgüllüğü ve çapraz reaktivitesi, kültür süpernatantı veya saflaştırılmış bir immünooglobulin preparatı kullanılarak analiz edilebilir. Orijinal koloni en az iki kaynaşmış B hücre popülasyonu içerebileceğinden, sınırlı dilüsyonla hibridomları yeniden yapmak gerekebilir. Böyle bir analizin yokluğunda, farklı sınıf, özgüllük ve afiniteye sahip antikorlar üretilebilir bu da yanlış sonuçlar oluşmasına neden olabilir. Hibridomun saflaştırılması bir kez yapıldıktan sonra, doku kültürü ortamında monoklonal antikorun toplu üretimi gerçekleştirilebilir (Hayat 2002).

Poliklonal ve monoklonal antikorların karşılaştırılması

Poliklonal ve monoklonal antikorlar karşılaştırıldıklarında her ikisinin de avantaj ve dezavantajları bulunduğu görülmektedir. Monoklonal antikorlar ile kıyaslandıklarında poliklonal antikorlar daha yüksek afiniteye ve geniş reaktiviteye sahip olmasına rağmen daha düşük özgüllüğe sahiptir. Poliklonal antiserumlar yüksek konsantrasyonda spesifik olmayan antikorlar içerebilir. Antikor titresinde ve kalitesinde, aşılama hayvana bağlı olarak oluşan varyasyonlar, antikor partileri arasında da varyansa neden olabilir (Ramos-Vara 2005). Poliklonal ve monoklonal antikorlar arasındaki duyarlılık ve özgüllüğün karşılaştırılmasında poliklonal antikorun daha duyarlı olabileceğini ancak genellikle monoklonal antikordan daha az spesifik olduğunu gösterir. Bunun nedeni, birçok antikorun bir bileşeni olan poliklonal antikorun, tek bir protein (antijen) üzerindeki birkaç farklı bağlanma bölgesini (epitoplar) tanıyabileceği ve bir monoklonal antikorun ise sadece tek bir epitopu tanımasından kaynaklı olabilir (Dabbs 2019). Maliyet açısından karşılaştırıldıklarında poliklonal antikorların maliyeti monoklonal antikora kıyasla daha düşüktür ve poliklonal antikor eldesi daha kolaydır. Kullanım sırasında da monoklonal antikorların afinite oranının düşük olmasından dolayı daha düşük dilüsyonlarda kullanılırken poliklonal antikorlar daha yüksek dilüsyonlarda kullanılabilir (Dalçık ve ark 1996).

İMMÜNOHİSTOKİMYASAL YÖNTEMİN BELİRLENMESİ

Farklı histolojik doku türlerinin doğası gereği ve aynı zamanda doku antijenlerinin karmaşıklığı nedeniyle, immünohistokimya evrensel bir boyama protokolü yoktur. Belirli bir doku tipi veya antijen için kullanılan yöntem, diğer doku ve antijen tipleri için tamamen etkisiz olabilir. Bu nedenle immünohistokimyaadaki en kritik adım, doku antijenlerinin en iyi şekilde saptanmasına izin veren bir boyama protokolünün belirlenmesidir. İmmün reaksiyonun hassasiyeti çoğunlukla kullanılan yöntemle bağlı olduğundan yöntem seçimi çok önemlidir (Ramos-Vara 2005, Kalyuzhny 2016). Yöntem seçilirken özellikle dokuda incelenecek olan antijen miktarı göz önünde bulundurulmalıdır. Dokudaki antijen miktarının fazla olması durumunda ikili yöntemin kullanılması zaman açısından daha kısa sürdüğü için tercih edilebilir.

Bir diğer önemli husus da seçilen işaretleyicilerdir. Antijen-antikör reaksiyonunun görüntülenmesi için floresan bileşikler veya enzimler olmak üzere çeşitli etiketler kullanılmaktadır. En yaygın kullanılan etiketler enzimlerdir (örneğin; peroksidaz, alkalın fosfataz, glikoz oksidaz). Belirli bir substrat ve kromojen varlığında antijen-antikör reaksiyon bölgesinde enzimler renkli bir çökelti üretirler. Eğer hemen resim çekilemeyecekse florokromlar yerine enzimler tercih edilmelidir çünkü florokromlar çabuk solmaktadır. Bu sebeple boyama sonrası hızlıca inceleme yapıp resim çekilmesi gerekir. Enzimlerde ise böyle bir durum söz konusu değildir. Enzimler ile yapılan işaretlemeleerde çok daha uzun süre inceleme yapılabilir. Üç basamaklı yöntemlerde daha fazla primer antikör kullanılır bu da daha iyi sonuçların ortaya çıkmasını sağlar (Dalçık ve ark 1996). Kullanılan immünohistokimya yöntemleri genel olarak direkt ve indirekt yöntemler olarak sınıflandırılır (Ramos-Vara 2005, Kalyuzhny 2016).

Direkt yöntem

Direkt yöntem immünohistokimyada kullanılan diğer tüm yöntemlerin temeli olarak kabul edilir. En hızlı ve en kısa immünohistokimya protokolüdür. Tek aşamalı bir işlemdir ve hızlıdır. Bu yöntemde işaretli primer antikörler kullanılmaktadır. İşaretli antikör direkt olarak dokudaki antijene bağlanır ve görüntü elde edilir. Genellikle primer antikora bağlanan işaretleyiciler peroksidaz, alkalın fosfataz gibi enzimler veya florokromlardır. Yöntem hızlıdır ancak rutin olarak işlenmiş dokulardaki çoğu antijenin tespiti için yeterli hassasiyete sahip değildir (Ramos-Vara 2005, Kalyuzhny 2016).

İndirekt yöntem

Bu yöntemin duyarlılığı direkt yöntemden daha yüksektir. Çünkü primer antikör etiketlenmemiştir, aktivitesini korur ve güçlü bir sinyal verir ayrıca primer antikör molekülü başına etiket sayısı (örneğin, peroksidaz) daha yüksektir ve reaksiyon yoğunluğu daha fazladır. Böylelikle dokuda bulunan az miktardaki antijenin tespiti bile yapılabilir veya primer antikörün dilüsyonu artırılarak daha az miktarda antikör kullanımıyla boyama gerçekleştirilebilir. Bu yöntemin bir avantajıda kullanılan sekonder antikör farklı primer antikörleri tespit etmek için de kullanılabilir. İndirekt yöntem iki basamaklı metotlar ile üç ve beş basamaklı metotlar olmak üzere iki çatı altında değerlendirilebilir (Ramos-Vara 2005, Kalyuzhny 2016).

İki basamaklı metotlar

Primer antikora bağlanan reaktif maddeler

Bu yöntemde doku öncelikle antijene özgü bir primer antikör ile inkübe edilmektedir. Primer antikör inkübasyonunun ardından protein A ve kolloidal altın kompleksleri, radyoaktif işaretli antijenler veya altın işaretli antijenler ile doku tekrar inkübe edilerek reaktif maddelerin primer antikora bağlanması

gerçekleştirilir. Bu şekilde iki aşamadan oluşan immün boyama sonrası görüntü elde edilir (Dalçık ve ark 1996).

İşaretli sekonder antikorlar

İmmün boyama yöntemi ile birlikte antijen tespiti yapılabilmesine rağmen bu tespit işleminin daha hassas gerçekleştirilmesi yönünde de ihtiyaç oluşmaya başlamıştır. Daha hassas antijen tespiti talebine yanıt olarak Weller ve Coons (1954) iki aşamalı bir yöntem geliştirdi. İki aşamalı bu yöntemde başlangıçta etiketlenmemiş bir primer antikor kullanılır, daha sonra antijeni görünür hale getirmek için primer antikora bağlanan etiketli sekonder antikor kullanılır. Sekonder antikor primer antikorun üretildiği hayvanın IgG'sine özgü olarak hazırlanmıştır ve primer antikora bağlanmaktadır. Sekonder antikorlar bir florokrom (floresan madde) yada enzimle konjuge edilirler. Florokrom olarak fluorescein isothiocyanate (FITC), rhodamine veya texas red gibi işaretli maddeler kullanılmaktadır. Zıt boyama yapmak içinde DAPI, Hoechst mavisi veya propidium iyodür kullanılır. Floresan maddeler ile işaretli sekonder antikorlar kullanıldığında floresan mikroskop ile inceleme gerçekleştirilir. Floresan maddeler yüksek oranda kısa dalga boyuna sahip ışınları absorbe edebilirler ve floresan mikroskop altında uygun filtrelerde yeşil, kırmızı veya mavi renklere görüntü verirler. Sekonder antikorlar enzim ile konjuge edilecek ise genellikle proksidaz veya alkalin fosfataz enzimleri kullanılmaktadır (Weller ve Coons 1954, Dalçık ve ark 1996, Kalyuzhny 2016).

Üç basamaklı ve beş basamaklı metotlar

Yeni geliştirilen yöntemler sayesinde immünohistokimya çalışmaları daha hassas bir şekilde gerçekleştirilebilmektedir. Bu ilerlemeler dokudaki antijenlerin belirlenmesini daha duyarlı hale getirmiştir. Geliştirilen yöntemlerden olan üç veya beş basamaklı metotlarda çoklu IgG katmanı oluşturulmaktadır. Oluşturulan bu çoklu katmanda en alta primer antikor yer alır, daha sonra bu primer antikora işaretli bir sekonder antikor bağlanır, bu işaretli sekonder antikora da işaretli başka sekonder antikorlar bağlanmaktadır. Peroksidaz-anti-peroksidaz ve Avidin-biyotin ve Double-Bridge yöntemleri üç basamaklı ve beş basamaklı metotlardır. Bu metotların iki basamaklı metotlara göre daha hassas olduğu kabul edilmektedir (Dalçık ve ark 1996).

Avidin-biyotin metodu

Avidin, düşük molekül ağırlıklı bir vitamin olan biyotine karşı yüksek afiniteye sahip, molekül başına dört bağlanma bölgesi bulunan bir glikoproteindir. Avidin-biyotin yönteminde önceleri yumurta akından elde edilen avidin kullanılırken günümüzde *Streptomyces avidinii* mikroorganizmasından izole edilen streptavidin tercih edilmektedir. Biyotin, avidin için bir bağlanma bölgesine sahiptir. Biyotinin diğer bölgeleri bir antikora, enzime, florokroma veya etiket gibi başka bir makromoleküle bağlanabilir.

Avidin-biyotin yönteminin daha duyarlı olması primer antikora bağlanan çok sayıda biyotin molekülünden kaynaklanmaktadır. Avidin-biyotin metodu-nda sık kullanılan iki yöntem mevcuttur bunlar işaretli streptavidin-biyotin (Labeled StreptAvidin-Biyotin(LSAB)) ve klasik avidin-biyotin kompleksidir (Ramos-Vara 2005, Kopańska ve ark 2022)

LSAB

LSAB yönteminde doku öncelikle primer antikor ile inkübe edilir. Bu inkübasyonun ardından biyotinlenmiş sekonder antikor ile inkübasyon gerçekleştirilir. Daha sonra peroksidaz veya alkalın fosfataz ile konjuge streptavidin ile inkübe edilir. Ardından kullanılan enzime uygun seçilen substrat ile muamele edilir. Bu işlemler sonucunda antijenin mikroskop altında görünür hale gelmesi sağlanmış olur. Bu yöntemin duyarlılığı standart avidin-biyotin kompleksinden daha yüksektir (Ramos-Vara 2005, Kalyuzhny 2016).

Avidin biyotin kompleks

Avidin biyotin kompleksinde doku öncelikle primer antikor ile inkübe edilir. Primer antikor inkübasyonundan sonra biyotinli sekonder antikor inkübasyonu gerçekleştirilir. Daha sonra da doku biyotinli avidin ile inkübe edilir. Bu uygulamadan önce Avidin ve biyotinli enzim karıştırılıp oda sıcaklığında yaklaşık 30 dakika boyunca birlikte inkübe edilir ve daha sonra doku kesitlerine uygulanır. Bu inkübasyon sırasında Avidin, biyotinlenmiş enzimlerle etkileşime girerek, antijen tespitinin hassasiyetini artıran enzim molekülleriyle yoğun bir şekilde paketlenmiş büyük kompleksler oluşturur. Avidin-biyotin kompleks ve LSAB yöntemlerinde primer ve biyotinlenmiş sekonder antikor ile inkübasyon aşamaları aynıdır, ancak sonraki adımlar ve reaktifler farklıdır. LSAB'de avidin enzime bağlanırken avidin-biyotin kompleksinde avidin biyotinlenmiş enzime bağlanmıştır (Kalyuzhny 2016).

Peroksidaz-antiperoksidaz yöntemi

Ludwing Stenberg tarafından geliştirilen bu yöntem üç aşamalı bir metottur. Doku antijenine önce işaretli primer antikor ardından sekonder antikor bağlanır, üçüncü basamakta ise peroksidaz-antiperoksidaz kompleksi sekonder antikora bağlanır. Bu yöntemde kullanılan primer antikor ve antiperoksidaz aynı hayvandan elde edilmiştir. Primer antikor dilüsyonu fazla olduğundan dolayı zemin boyanması çok az olmaktadır. Dezavantajı ise peroksidaz-antiperoksidaz molekülünün büyük olması sebebiyle penetrasyonunun zor olmasıdır. Bu yöntem avidin-biyotin yöntemlerinin ortaya çıkmasından önce çok popüler olmasına rağmen, düşük hassasiyeti kullanımını sınırlamaktadır (Dalçık ve ark 1996, Ramos-Vara 2005).

Double-bridge yöntemi

Bu metot ile peroksidaz-antiperoksidaz molekülleri arasında köprü oluşturulmaktadır. Peroksidaz-antiperoksidaz metodundan daha hassastır ve çoklu bağlanma bölgesi oluşturularak daha çok işaretleme yapılmakta ve daha net boyanma gözlenmektedir (Dalçık ve ark 1996).

FİKSASYON

Bir ön hazırlık olan dokunun alınması ve tespit işlemi başarılı bir immünohistokimya için önemli aşamalardan biridir. Tespitte oluşabilecek bir hata ile doku antijenleri yitirilebilir ve başarılı bir sonuç elde edilemez. Bu nedenle tespit yöntemi seçilirken çok hassas olunması gerekmektedir.

İmmünohistokimyasal boyama için optimal fiksasyon koşullarının belirlenmesinde aşağıdaki dört değişken göz önünde bulundurulmalıdır:

- 1) Doku morfolojisinin korunması
- 2) Antijenin sabitlenmesi
- 3) Antijen immünreaktivitesinin korunması
- 4) Dokuya immünokimyasal reaktiflerin yeterli penetrasyonu.

İlk iki değişkene göre en uygun tespit koşulları genellikle hızlı ve eksiksiz sabitlemeyi gerektirirken, diğer iki değişken için ise en uygun koşullar mümkün olan en düşük sabitleme derecesi ile gerçekleştirilir. Bu nedenle, en uygun fiksasyon koşulları kaçınılmaz olarak bu iki uç nokta arasındaki bir uzlaşmayı gerektirir. İmmünohistokimyasal boyama sonrası yetersiz boyanma durumunda cevaplanması gereken ilk sorulardan biri fiksasyonun yeterli ve uygun olup olmadığıdır. Düşük bir boyanma reaksiyonu normalde tespit süresinin aşıldığının göstergesidir, çünkü fiksasyon immünoreaktiviteyi azaltır (Berod ve ark 1981). Histopatolojide iki tip fiksatif kullanılır: çapraz bağlama (koagüle edici olmayan) fiksatifler ve pıhtılaştırıcı fiksatifler. Formaldehit histoloji ve immünohistokimya çalışmalarında rutin olarak kullanılan kimyasal bir fiksatifdir. Formaldehit esas olarak peptitlerin yapısını korumakla birlikte hücresel organellerin de genel yapısını korumaktadır. Formaldehit solüsyonu nükleik asitlerle etkileşime girmesinin yanı sıra karbonhidratlar üzerinde de çok az etkisi bulunur. Ayrıca bu solüsyonun lizin, tirozin, asparajinler, histidin, arginin, sistein ve glutamin gibi amino asitleri bağlayabilme özelliği de bulunmaktadır. Formaldehit ile fiksasyonun temel mekanizması, formalin ve yüksüz reaktif amino grupları (-NH veya NH₂) arasında çapraz bağlantılar oluşturan ilave ürünlerin oluşmasıdır. Formalin fiksasyonu zamana ve sıcaklığa bağlı bir işlemdir. Aşırı fiksasyon fazla çapraz bağların oluşmasından dolayı immünohistokimya boyamasında hatalı sonuçlara neden olabildiği gibi yetersiz fiksasyon da beklenmedik sonuçlara neden olabilir.

Büyük dokular sadece 24-48 saat, küçük dokular ise sadece birkaç saat fikse edilerek uygun sonuçlar alınabilir. Bütün antijenler için ortak bir optimum standart fiksasyon süresi yoktur. Fiksasyon antijenlerin immünoaktivitesini etkiler. Bu etki üzerinde antijenin kimyasal yapısı ve diğer proteinlerle olan ilişkisi rol oynar. İmmünoaktivite kaybı gibi formaldehit fiksasyonu ile ortaya çıkan problemlerden dolayı farklı fiksatifler de immünohistokimya kullanılmıştır. Formaldehit fiksatifinin yerini alan solüsyonların çoğu çapraz bağlar oluşturmak yerine hidrojen bağlarını kırıp proteinlerin çökmesini sağlayarak koagüle eden fiksatiflerdir. Bunların tipik örneği de etanoldür. İmmünohistokimyasal boyamada tüm antijenler için kullanılabilen tek bir fiksatif bulunmamaktadır. Fakat formaldehit temel olarak genel histolojideki güvenilirliği ve düşük maliyeti nedeniyle kullanılmaktadır. Fiksasyonun yanı sıra birçok başka faktör de histolojik boyamayı ve antijenlerin immünolojik olarak tanınmasını etkileyebilir. Bu faktörler, hayvandan dokunun alınması ile fiksasyon arasındaki süreyi, fiksasyonu takiben doku işleme metodunu, parafin blokların kesilip lamlara yapıştırılma metodlarını içermektedir. Fiksasyon, doku takip işlemleri ve parafine gömme yöntemlerinin kombinasyonu antijen kaybına neden olabilmektedir. Bu kombinasyonun olası zararlı etkileri de genellikle antijen retrieveal yöntemleri ile giderilebilmektedir (Grizzle ve ark 2001, Eltoun ve ark 2001, Ramos-Vara 2005).

ANTİJEN RETRIEVAL

İmmünohistokimya işlemi için bir ön hazırlık olan dokuların fiksasyon ve takip işlemleri sırasında antijenlerin maskelenmesi sorunu ortaya çıkmaktadır. Ortaya çıkan bu zorluk Antijen retrieveal yöntemleri ile çözülebilmektedir. Antijen retrieveal yöntemleri ile fiksasyon sırasında oluşan konformasyonel değişiklikler tersine çevrilmektedir. İşlemin temelinde ısı veya proteolitik enzimler sayesinde işlemler sırasında oluşan metilen köprüler kırılarak epitop bölgesinin açığa çıkarılması vardır (Ramos-Vara 2005, Renshaw 2017). Genel bir antijen retrieveal yöntemi bulunmamaktadır. Her bir antijenin için en uygun antijen retrieveal solüsyonu, pH, yöntem ve sürenin sırasıyla araştırılması gerekir. Antijen maskesinin ortadan kaldırılması için kullanılan birçok yöntem mevcuttur ve bunlar iki başlık altında incelenmektedir:

1: Fiziksel yöntem veya ısı etkili antijen retrieveal (Heat induced epitope retrieval (HIER))

2: Kimyasal yöntem veya proteolitik enzimler ile antijen retrieveal (Proteolytic Induced Epitope Retrieval (PIER))(Renshaw 2017).

Kimyasal yöntem

Bu yöntemde dokular proteolitik bir enzim solüsyonunda belirli bir süre inkübe edilmektedir. Solüsyonun konsantrasyonu, pH ve sıcaklığı optimum koşullarda olması gerekmektedir.

İşlem genel olarak, su banyosu gibi termostatik olarak kontrol edilen bir kapta gerçekleştirilir. Enzimatik solüsyonlar kullanılarak gerçekleştirilen antijen kazanımının başarısı, büyük ölçüde HIER ile aynı parametrelere bağlıdır. Sıcaklık ve pH çok önemlidir, çünkü bu değerler enzimin proteolitik etkinliğini ve dolayısıyla antijen geri kazanım derecesini önemli ölçüde etkileyebilir. Kimyasal yöntemde tripsin, pepsin, pronaz ve proteinaz K kullanılan en yaygın enzimatik solüsyonlardır. Enzimatik solüsyonlar ile antijen geri kazanımının yerini HIER büyük ölçüde almıştır. Çünkü HIER ile çalışmak genellikle daha kolaydır, tutarlılığı daha yüksektir ve çok daha fazla sayıda antijen için uygulanabilir (Renshaw 2017).

Fiziksel yöntem

Fiziksel yöntemin temelini oluşturan proteinler ile formalin arasındaki kimyasal reaksiyonların, en azından kısmen yüksek sıcaklık veya güçlü alkalik hidroliziyle tersine çevrilebileceği fikri Fraenkel-Conrat ve arkadaşları tarafından ortaya atılmıştır. Shi ve arkadaşları da bu düşünceye dayandırdıkları HIER yöntemini geliştirmişlerdir (Fraenkel-Conrat ve ark 1947, Fraenkel-Conrat ve Olcott 1948, Shi ve ark 1991). HIER yöntemi ile antijen retrieval uygulaması dokuda çapraz bağlar oluşturarak tespit işlemi gerçekleştiren fiksatiflerin (örn: formalin) kullanımı için devrim niteliğinde olmuştur. Antijenlerin geri kazanımı için uygulanan HIER yönteminde mikrodalga fırın, düdüklü tencere, buharlı tencere, otoklav ve su banyosu gibi yüksek ısı uygulayan araçlar kullanılarak sitrat tampon solüsyonu (pH 6.0), Tris-EDTA (pH 10.0) veya EDTA (pH 8.0) gibi farklı tamponlar içinde dokular inkübe edilmektedir (Shi ve ark 1991, Taylor ve ark 1996). İnkübasyon sırasında önce ısıtma ardından soğutma işlemi uygulanmaktadır. Normalde proteinler 70–90 0C'de denatüre olmaktadır fakat bu dokular fikse edildiği için antijen retrieval işlemi sırasında proteinlerin denatürasyonu gözlenmemektedir (Mason ve O'leary 1991).

HIER yönteminin avantajları, doğru yapıldığında dezavantajlardan çok daha ağır basar. Bununla birlikte, dikkat edilmesi gereken birkaç faktör vardır:

1: HIER çözeltileri son derece sıcaktır, bu nedenle özellikle basınçlı kaplar söz konusu olduğunda sağlık ve güvenlik açısından dikkat gerektirir.

2: HIER çözeltileri aşırı derecede sıcak olduğu için, dokular solüsyonlardan çıkarıldığında neredeyse anında kurur. Bu "hızlı kuruma", antijen kaybına neden olabilir. Bu nedenle, çözeltinin kesitler hareket ettirilebilecek kadar soğutulması gerekir.

3: İşlemin süresinin uzaması dokunun ayrışmasına, antijenin yıkılmasına, yanlış negatif boyamaya neden olabilir ve spesifik olmayan yanlış pozitif boyanmayı artırabilir (Renshaw 2017).

BLOK SERUM UYGULANMASI

İmmünohistokimyadaki temel amaç spesifik olmayan antijenleri etiketlemeden sadece spesifik doku antijenlerini etiketlemektir. Antikorların doku antijenleri üzerindeki epitoplara spesifik olarak bağlanması, hidrofobik etkileşimler, iyonik etkileşimler ve hidrojen bağı yoluyla gerçekleşir. Fakat aynı mekanizmalar primer antikorların dokuda bulunan çeşitli endojen maddeler ile spesifik olmayan bağlantılar yapmasını ve zemin boyanmasının gerçekleşmesine de neden olur. Bu zemin boyanmasının yok edilmesini veya azaltulmasını sağlamak spesifik bağlantıları etkilemeden zor olabilir. Örneğin, primer ve sekonder antikorlar, serum proteinleri ile etkileşime girebilir ve iyonik etkileşimlerin bir sonucu olarak doku bölümlerine yapışabilir ve zemin boyanmasına neden olabilir. Spesifik olmayan yoğun bir zemin boyanması, spesifik boyamayı maskeleyebilir ve hedef antijenlerin tespitini engelleyebilir. Bu endojen koşulların etkisinin en aza indirilmesi immünohistokimyanın önemli hedeflerindedir. Spesifik olmayan doku hedeflerini bloke etmek, bunlara primer antikorların bağlanmasını önlemek ve zemin boyanmasını engellemek için gereklidir. Blok solüsyonları adı altında özel olarak formüle edilmiş reaktifler kullanılarak bu blokaj işlemi gerçekleştirilebilir. Doku kesitleri primer antikorlarla inkübe edilmeden önce PBS'de hazırlanan normal hayvan serumu (örneğin, keçi, eşek, domuz, at, vb.) içeren blok tamponları ile inkübe edilerek spesifik olmayan doku hedefleri bloke edilir (Kalyuzhny 2016).

ENDOJEN PEROKSİT İNHİBİSYONU

Kırmızı kan hücrelerinde (psödoperoksidaz), granüositlerde (myeloperoksidaz) ve nöronlarda doğal olarak bulunan enzim aktivitesi, spesifik olmayan immünreaksiyona neden olur ve ayırt edilemeyen kahverengi bir ürün üretmek için diaminobenzidine (DAB) ile reaksiyona girebilir (Dabbs 2019). Endojen peroksidaz aktivitesi formalin fiksasyonu sırasında neredeyse tamamen yok edilmesine rağmen, doku kesitlerinin metanolde seyreltilmiş (% 0.003–3) hidrojen peroksit solüsyonuyla ön işleme tabi tutulması, kırmızı kan hücrelerinin psödoperoksidaz aktivitesini ve miyeloid hücrelerde peroksidaz aktivitesini daha da azaltacak veya tamamen ortadan kaldıracaktır. Hemorajili veya asit hematinli doku kesitlerinde, bu endojen aktiviteyi kaldırmak için hidrojen peroksit solüsyonunda daha uzun süreli bir inkübasyon gerçekleştirilebilir veya daha güçlü (% 10) bir hidrojen peroksit solüsyonu kullanılabilir. Hücre yüzey antijenlerinin tespit edileceği durumlarda endojen peroksidaz aktivitesi% 0.1 sodyum azit solüsyonuyla veya distile su ile hazırlanan %3'lük hidrojen peroksit solüsyonu ile bastırılabilir (Ramos-Vara 2005).

KROMOJEN UYGULAMASI

Oluşturulan antijen-antikor kompleksinin mikroskop altında incelenebilmesi için bir koromojen ile inkübe edilerek renklendirilmesi gerekir.

Antijen-antikor kompleksi oluşturulurken genellikle enzimler kullanılır, bunlar içinde de en sık peroksidazlar veya alkalın fosfatazlar kullanılmaktadır. Her enzimin renkli bir çökelti üretmek için spesifik substratları ve kromojenleri vardır. Florokrom kullanılmadan yapılan immünohistokimya yöntemlerinde antijen-antikor kompleksinin renkli görüntü oluşturmasında peroksidaz için DAB veya aminoethylcarbazole (AEC) gibi kromojenler kullanılır. DAB mikroskop altında kahverengi bir görüntü oluştururken AEC kırmızı bir görüntü oluşturmaktadır. Alkalın fosfataz için ise 5-bromo-kloro-3-indolilfosfat/nitro blue tetrazolyum klorür (BCIP/NBT; mavi), fast red (kırmızı) ve new fuchsin (fuşya) en sık kullanılan kromojenlerdir (Ramos-Vara 2005)

ZIT BOYAMA

Zıt boyama solüsyonu esas olarak immün reaksiyonun rengine bağlı olarak seçilmektedir. En sık kullanılan zıt boyalar hematoksilen (mavi), metil green (yeşil) ve nükleer fast red (kırmızı)'dir. Zıt boyaların kromojen boyamasını kapatmadan dokularda boyamaya neden olması gerekir. Bazı durumlarda, özellikle nükleer antijenlerin küçük miktarlarda mevcut olması durumunda, zıt boyama önerilmemektedir (Hecke 2002, Ramos-Vara 2005).

KAYNAKLAR

- Berod, A., Hartman, B. K., & Pujol, J. F. (1981). Importance of fixation in immunohistochemistry: use of formaldehyde solutions at variable pH for the localization of tyrosine hydroxylase. *Journal of Histochemistry & Cytochemistry*, 29(7), 844-850.
- Brandtzaeg, P. (1998). The increasing power of immunohistochemistry and immunocytochemistry. *Journal of immunological methods*, 216(1-2), 49-67.
- Coons, A. H., Creech, H. J., & Jones, R. N. (1941). Immunological properties of an antibody containing a fluorescent group. *Proceedings of the society for experimental biology and medicine*, 47(2), 200-202.
- Dabbs, D. J. (Ed.). (2019). *Diagnostic immunohistochemistry theranostic and genomic applications*. Philadelphia: Elsevier Health Sciences.
- Dağcı, H., Köksal, V., Dağcı, C. (1996). İmmünohistokimya. *Türkiye Klinikleri Tıp Bilimleri Dergisi*, 16(2), 124-132.
- De Matos, L. L., Trufelli, D. C., De Matos, M. G. L., & da Silva Pinhal, M. A. (2010). Immunohistochemistry as an important tool in biomarkers detection and clinical practice. *Biomarker insights*, 5, BMI-S2185.
- Eltoum, I., Fredenburgh, J., Myers, R. B., & Grizzle, W. E. (2001). Introduction to the theory and practice of fixation of tissues. *Journal of Histotechnology*, 24(3), 173-190.
- Fraenkel-Conrat, H., & Olcott, H. S. (1948). Reaction of formaldehyde with proteins: VI. Cross-linking of amino groups with phenol, imidazole, or indole groups. *Journal of Biological Chemistry*, 174(3), 827-843.
- Fraenkel-Conrat, H., Brandon, B. A., & Olcott, H. S. (1947). The reaction of formaldehyde with proteins: IV. Participation of indole groups. *Journal of Biological Chemistry*, 168(1), 99-118.
- Grizzle, W. E., Stockard, C. R., & Billings, P. E. (2001). The effects of tissue processing variables other than fixation on histochemical staining and immunohistochemical detection of antigens. *Journal of Histotechnology*, 24(3), 213-219.
- Hayat, M. A. (2002). *Microscopy, immunohistochemistry, and antigen retrieval methods: for light and electron microscopy*. New York: Kluwer Academic Publisher.
- Hecke, D. V. (2002). Routine immunohistochemical staining today: choices to make, challenges to take. *Journal of Histotechnology*, 25(1), 45-54.
- Kalyuzhny, A. E. (2016). *Immunohistochemistry: Essential Elements and Beyond*. Switzerland: Springer.
- Köhler, G., & Milstein, C. (1976). Derivation of specific antibody-producing tissue culture and tumor lines by cell fusion. *European journal of immunology*, 6(7), 511-519.
- Mason, J. T., & O'leary, T. J. (1991). Effects of formaldehyde fixation on protein second-

dary structure: a calorimetric and infrared spectroscopic investigation. *Journal of Histochemistry & Cytochemistry*, 39(2), 225-229.

- Ramos-Vara, J. A. (2005). Technical aspects of immunohistochemistry. *Veterinary pathology*, 42(4), 405-426.
- Renshaw, S. (2017). Immunohistochemistry and immunocytochemistry. *Immunohistochemistry and immunocytochemistry: essential methods*, 35-102.
- Shi, S. R., Key, M. E., & Kalra, K. L. (1991). Antigen retrieval in formalin-fixed, paraffin-embedded tissues: an enhancement method for immunohistochemical staining based on microwave oven heating of tissue sections. *Journal of Histochemistry & Cytochemistry*, 39(6), 741-748.
- Taylor, C. R., Shi, S. R., Chen, C., Young, L., Yang, C., & Cote, R. J. (1996). Comparative study of antigen retrieval heating methods: microwave, microwave and pressure cooker, autoclave, and steamer. *Biotechnic & histochemistry*, 71(5), 263-270.
- Weller, T. H., & Coons, A. H. (1954). Fluorescent antibody studies with agents of varicella and herpes zoster propagated in vitro. *Proceedings of the Society for Experimental Biology and Medicine*, 86(4), 789-794.



Bölüm 4

KÖPEK VE KEDİLERDE BAZI PARAZİTER DERMATOZLAR

Berfin Tuğçe ŞENDAŞ¹

Serkan İrfan KÖSE²

¹ Veteriner Hekim, Petalia Veteriner Kliniği, Adana, Türkiye / ORCID ID: 0000-0003-0239-0172

²Dr. Öğr. Üyesi, Hatay Mustafa Kemal Üniversitesi Veteriner Fakültesi Veterinerlik İç Hastalıkları AD, Hatay, Türkiye / ORCID ID: 0000-0003-3189-6690 serkanirfankose@mku.edu.tr

GİRİŞ

Küçük hayvan hekimliğinde kliniklere başvuru nedenlerinin %25'ini dermatolojik problemler oluşturmaktadır (Sancak ve Demir, 2013). Vücudun dış ortamla temas halinde olan en büyük organı deridir ve hayvanın sağlık durumunu etkileyen diğer hastalıklar hakkında bilgiler verebilmektedir (Sancak ve Demir, 2013; Rajesh vd., 2019). Hastalıklarda dermatolojik belirtiler görülebilse de bazen gözden kaçabilecek nitelikte olabilmektedir. Ancak bazı hastalıklarda da dermatolojik problemler hastalığın ilk bulgusu olabilmektedir (Miller vd., 2013; Sancak ve Demir, 2013).

Memelilerde deri temel olarak sıvı kaybını engelleyen ve dış etkilere karşı bariyer görevi gören epidermis ve derinin eklenti organellerini ihtiva eden dermis olarak iki katmandan oluşmaktadır. Keratinositler epiderminin temel hücreleridir ve büyük bir çoğunluğunu oluşturmaktadır. İlaveten Langerhans hücreleri (LH), Merkel hücreleri, melanositler de epidermiste bulunmaktadır. Dermis epiderminin alt katmanıdır. Elastik fiberler, kollajen fibriller ve proteoglikanlardan oluşan hücre dışı matris yolu ile deriye elastikiyet verir. Ayrıca ısı ve temasa duyarlı mekanoreseptörleri de barındırmaktadır. Bu tabakada kıl folikülleri, ter ve yağ bezleri, apokrin bezler ile kan ve lenf damarları bulunmaktadır (Sancak ve Demir, 2013; Rajesh vd., 2019; Sherratt vd., 2019).

Hayvanların davranışsal bir faaliyet olarak yaptığı tımar hareketi, parazitleri gidererek, deriyi ve postunu temizleyerek ve kutanöz sekresyonları dağıtmayı sağlayarak deri sağlığı açısından bir savunma hareketi olarak gösterilmektedir (Miller vd., 2013). Ayrıca keratinositler, langerhans hücreleri ve lenfositler birlikte derinin persiste enfeksiyonlara ve neoplazmalara karşı immün takip oluşturmasını da sağlamaktadır (Sancak ve Demir, 2013). İmmunitiyi sağlayan bu organın spesifik bileşenleri; epidermal Langerhans hücreleri, dermal dendrositler, keratinositler, deriye özgü T lenfositleri, mast hücreleri ve post kapiller venüllerin endotelleri olduğu ifade edilmektedir (Miller vd., 2013). Genel olarak bakıldığında, paraziter enfeksiyonlar sırasında LH'lerin birincil antijen sunan hücreler olmadığı, bunun yerine paraziter etkenlere karşı humoral tepkileri teşvik ederken Th1 sitokin tepkilerinin bastırılmasına katkıda bulunduğu ifade edilmektedir (Rajesh vd., 2019).

Köpeklerde ve Kedilerde Sık Görülen Paraziter Dermatolojik Hastalıklar

Pire Enfestasyonu ve Pire Alerjik Dermatit

Pireler, köpek ve kedilerin önemli ektoparazitleri olarak bildirilmektedir (Sancak ve Demir, 2013; Farrell vd., 2023). Olgularda sıklıkla *Ctenocephalides felis felis* ve daha az sıklıkta *Ctenocephalides canis* türleri bildirilmektedir (Cooper vd., 2020; Farrell vd., 2023). Yapılan bir çalışmada kedilerden

toplanan pirelerin %88'inin *Ctenocephalides felis*, %12'sinin *Ct. canis*, köpeklerden toplanan pirelerin %68'inin *Ct. canis*, %30'unun *Ct. felis* ve %2'sinin *Pulex irritans* olduğu ifade edilmektedir (Tüzer vd., 2010). Pire kaynaklı deri sorunları, olası ısırık bölgesi ve etrafındaki fokal reaksiyonlar neticesinde oluşmaktadır (Cooper vd., 2020). Pire tükrüğü kaynaklı gelişen bu hastalık, bir aşırı duyarlılık reaksiyonu olarak gösterilmekte (Cooper vd., 2020; Ashwini vd., 2023) ve çoğu zaman pire sayısı ile hastalık şiddeti arasında bir bağlantı olamadığı da vurgulanmaktadır (Turgut ve Börk, 2002).

Klinik Belirtiler

Etkene aşırı duyarlı hastalarda çok az sayıda pire bile şiddetli kaşıntıya neden olabilir. Kedilerde genellikle tip 1 allerjik reaksiyon gerçekleşir. Millier dermatitis en fazla görülen semptomdur (Turgut ve Börk, 2002; Ashwini vd., 2023). Irk ve cinsiyet açısından herhangi bir predispozisyon yokken 2-6 yaş aralığında olan yaşlı kedilerde gözlenmediği; kediler kendilerini sürekli yaladıkları için pire kaynaklı allerjik dermatitisi olan bu kedilerde pire enfestasyonunu saptamanın pek mümkün olmadığı belirtilmektedir (Turgut ve Börk, 2002). Kedilerde millier dermatit, sırt bölgesinde kaşıntıya bağlı ülserasyon ve erozyon görülebilmektedir. Ventral abdomen ve aklık çukurunda eozinofilik plaklar ve simetrik alopesi oluşabilmektedir (Ashwini vd., 2023). Deri problemini pire ile ilişkilendirebilmek için semptomlar ve hastada pire varlığı araştırılmalıdır (Sancak ve Demir, 2013). Yavrulardan fazla miktarda pirenin kısa süreli kan emmesi bile kan kaybına ve hatta ölüme bile neden olabilmektedir (Coskun ve Cetin, 2018). Pireye allerjisi olmayan köpeklerde pire enfestasyonu olduğunda bazen semptom gözlemlenmeyebilir. Hastalık çoğu zaman 3 ile 5 yaş arasında ortaya çıkmaktadır. Lezyonların genelde, sırtın lumbosakral bölümü, kuyruk başlangıcı, uyluğun kaudali ile mediali ve inguinal bölgede görülebildiği; Ayrıca kaşıntı, papül, kabuklu lezyonlar, sekonder sebore, alopesi, ekskoriasyon, pyoderma, hiperpigmentasyon ve likenifikasyonun da semptomlar arasında olabileceği vurgulanmaktadır (Sancak ve Demir, 2013).

Pireler insan sağlığı bakımından önemli olmalarının yanı sıra, evcil hayvanlardan kan emerek deride kaşıntı, kıl ve tüy dökülmesine neden olur ve pek çok hayvan hastalığının vektörlüğünü de yapabilmektedir (Coskun ve Cetin, 2018).

Teşhis ve Tedavi

Pireler yıl boyu yaşayabilen ektoparazitlerdir. Kış aylarında uykuya geçerek, ısıtma sistemlerinin bulunduğu kapalı ortamlarda özellikle kedi ve köpek gibi evcil hayvanlardan kan emerek yaşamlarına devam ederler. Nemin %75-85, ortam ısısının 18-26 °C olduğu iç mekanlara yerleşen pirlere tüm yıl boyunca aktif kalabilir. Bahar ve yaz aylarında ise sayılarında ani artışlar gözlenmektedir.

Evcil hayvanlarda bulunan ergin pireler o ortamda bulunun pire popülasyonunun yaklaşık %10'luk bir kesimini meydana getirirken geri kalan yaklaşık %90'luk kesimi ise halı, döşeme ve yatak gibi ortamlarda bulunabilen yumurta, larva, pupa ve bir miktar ergin pireler olabilmektedir (Coskun ve Cetin, 2018).

Pire enfestasyonları ile ilişkili çalışmalarda, pirelerin tür tayinleri yapıldığında farklı oran ve sonuçlar görülmektedir. Köpeklerde %1,5-68 arasında *Ctenocephalides canis*, % 4,8-81,7 *Ctenocephalides felis* ve %2,9-6,9 *Pulex irritans* iken kedilerde pire türleri dağılımı ise %24,3-97,2 *C. felis*, %12 *C. canis* olarak bildirilmektedir (Akküçük vd., 2019). Yetişkin sokak köpeklerinde pire enfestasyonu evcil ve küçük yaşta olanlara göre daha yoğun görülürken, altı aylıktan küçük kedilerin enfestasyona daha duyarlı olduğu ifade edilmektedir (Akküçük vd., 2019). Ayrıca erkek hayvanlarda dişilere göre daha az görülebileceği belirtilse de (Chee vd., 2008; Akküçük vd., 2019), kedi ve köpeklerde yaş ile enfestasyon oranı arasında anlamlı bir ilişki olmadığı vurgulanmaktadır (Akküçük vd., 2019).

Teşhis, hastada pire kontrolüne dayanmaktadır (Sancak ve Demir, 2013; Ashwini vd., 2023). Pire kontrolü sağaltım açısından birincil sıradadır (Turgut ve Börkür, 2002). Pirelerle mücadelede farklı yöntemler kullanılmaktadır. Pirelerin gizlenmesi ve yumurtlaması için uygun ortam oluşturan evcil hayvan kıllarının belli aralıklarla tıraş edilmesi pirelere karşı koruma sağlamaktadır. Kozmetik ürünler, pire tozu ve spreyleri, pire tasmaları kullanımı ya da damlalar ve ağız yoluyla verilen insektisitler ile evcil hayvanlardan pireler temizlenebilir. Larvaların ve yumurtalar için ortam sağlayan halı gibi yüzeylerde insektisit uygulamak bir gün ile birkaç ay arasında pirelerden korunma sağlayabilmektedir (Coskun ve Cetin, 2018; Ashwini vd., 2023). Ayrıca antiinflamatuvarlar, antihistaminikler ve glikokortikoidlerin de pire enfestasyonunun yarattığı sorunu büyük anlamda hafiflettiği ifade edilmektedir (Turgut ve Börkür, 2002; Ashwini vd., 2023).

Bit Enfestasyonu

Bitler konakçı spesifik canlılardır ve bütün yaşamlarını konakçı üzerinde geçirmektedirler. Çevre şartlarında ise sadece birkaç gün boyunca yaşamlarını sürdürebilmektedirler (Durdan, 2019). Bitler kedi ve köpeklerde pedikülozis hastalığı oluşturmaktadırlar (Martins vd., 2014). Pedikülozisin köpek ve kedilerde sokucu bit Mallophaga (*Trichodectes canis*, *Heterodoxus spiniger*, *Felicola subrostratus*) ve emici bit olan Anoplura (*Linognathus setosus*) tarafından oluşturulduğu bildirilmektedir (Turgut ve Börkür, 2002; Martins vd., 2014; Little, 2021).

Bir Mallophaga bit türü olan *Trichodectes canis*, köpeklerde en sık rastlanan türdür (Little, 2021). *T. canis*, konakçıya özgü ve kalıcı bir ektoparazit olup, eksik bir metamorfoz içeren tipik bir yaşam döngüsü vardır. Yumurtalar

hayvanların tüy katına yerleştirilir. 5-8 gün sonra üç nimf aşamasına geçer ve ardından üremeye başlamaktadır (Pollmeier vd., 2002). *H. spiniger*, tenya, *Dipylidium caninum* ve filarid nematod *Dipetalonema reconditum* da dahil olmak üzere birkaç helmint türü için bir ara konaktır (Norhidayu vd., 2012).

Klinik Belirtiler

Bitlerin tüm yaşam döngüsü 3-5 hafta sürer (Durdan, 2019). Buldukları bölgeler baş, boyun ve sırt bölgesini içerir. Bitler oldukça aktiftir ve tahrişe neden olurlar. Cilt pulları ve cilt lezyonlarından salgılarla beslenirler. Cildin çizilmesine sebep olan bitler alopesi ve kabuklara, enflamatuvar ekzizyona ve sekonder bakteri tutulumuna neden olabilirler (Turgut ve Börkür, 2002; Durdan, 2019; Little, 2021). Emici bitler ise anemi ve zayıflamaya neden olabilmektedir (Turgut ve Börkür, 2002; Durdan, 2019). Tıbbi entomolojide bitler, *Dipylidium caninum* gibi patojenlerin vektörleri olarak iyi bilinir, ancak konakçalarına verebilecekleri doğrudan hasar nedeniyle öncelikle veteriner hekimlik açısından önemlidir (Pollmeier vd., 2002; Durdan, 2019). Kötü hijyen, beslenme ve bakımı olan hayvanlarda, buna ek olarak sistemik hastalığı olan hayvanlar bit enfestasyonuna predispozitedir (Turgut ve Börkür, 2002; Durdan, 2019).

Teşhis ve Tedavi

Köpek pedikülozu teşhisi, bitler hayvan üzerinde tespit edilemez ise güç olabilir şeklinde ifade edilse de (Pollmeier vd., 2002) bitlerin diğer ektoparazitlerden ayırımı oldukça kolaydır (Ceylan vd., 2020). Bir evcil hayvanın klinik olarak etkilendiği tespit edilirse, ya uzun süredir devam eden düşük bir istila seviyesine sahiptir ya da yakın zamanda başka bir köpekten bit almıştır şeklinde yorumlanabilir (Pollmeier vd., 2002). Enfestasyonlar çok genç, çok yaşlı veya zayıflamış köpeklerde daha yaygındır (Pollmeier vd., 2002; Durdan, 2019). Tespit açısından ele alındığında emici bitlerin fazlasıyla yavaşken, sokucu bitlerin oldukça hareketli olduğu ifade edilmektedir (Turgut & Börkür, 2002). *Linognathus setosus* yaklaşık 5 mm uzunluğunda, mavimsi renklidir ve küçük, sivri bir başı vardır (Durdan, 2019). Yaklaşık 3 mm'ye varan uzunluğu ile *Trichodectes canis*, sarımsı renktedir ve öne doğru yuvarlağımsı nispeten daha büyük bir başa sahiptir. Her iki tür dorsoventral olarak düz görünür. Bir köpekte bit enfestasyonunun klinik tanısı kolaydır, çünkü hem bitler hem de yumurtaları ("nit" olarak adlandırılır) çıplak gözle görülebilir. Yumurtalar genellikle etkilenen köpeğin tüyüne yapışıktır (Gunnarsson vd., 2005).

Geleneksel tedaviler arasında kalsiyum sülfid, %2 piretrin, piretroid, organofosfat ve karbaril bulunmaktadır (Martins vd., 2014). Sağaltımda farklı tedavi protokolleri de denenmiştir. Bir çalışmada iki scapula arasına uygulanan Fipronil spot-on çözeltisinin yaklaşık 4 hafta sonra bitleri tamamen kontrol altına alındığı vurgulanmaktadır (Kuzner vd., 2013).

Topikal olarak uygulanan selamektinin (7,9 mg / kg) köpeklerde *L. setosus* enfestasyonuna karşı etkili olduğu bildirilmektedir (Gunnarsson vd., 2005). Bir başka çalışmada ise selamektinin (6 mg/kg) etkinliği, köpeklerde doğal olarak şekillenen *Trichodectes canis* istilalarına ve kedilerde *Felicola subrostratus* istilalarına karşı değerlendirilmiş, köpeklerde prevalansta azalma kedilerde ise hiçbir klinik belirti gözlenmediği bildirilmektedir (Shanks vd., 2003). Türkiye’de *L. setosus* varlığına dair ilk klinik olgu bildirilmekle (Ceylan ve ark. 2020) birlikte, tek doz oral fluralaner tedavisinin 28 gün içinde köpeklerde doğal *L. setosus* istilasını ortadan kaldırdığı ifade edilmektedir (Kohler-Aanesen vd., 2017; Defalque, 2022). *Heterodoxus spiniger* ile enfeste olan köpekte tek doz kullanılan sarolaner ile 28 gün sonunda bitlerin yok edildiği ifade edilmektedir (Defalque, 2022; Venturo Barriga vd., 2022). Tedavi protokolünde sefalosporin ve sulfonamid grubu antibakteriyel ilaçlara yer verildiği de görülmektedir (Martins vd., 2014).

Demodikozis

Demodikoz, demodeks etkenlerinin (köpeklerde *D. canis*, *D. cornei*; kedilerde *D. cati*, *D. gatoi*) yoğun olarak deride bulunması ile karakterize bir hastalıktır (Sancak ve Demir, 2013; Satasiya vd., 2023). Demodeks etkenleri yaşamı boyunca deride, kıl foliküllerinde, yağ ve meibomian bezlerinin foliküllerine gömülü şekilde kommensyal olarak bulunur. Etkenin konakçısından ayrılması mümkün değildir ve bir folikülde tüm yaşam dönemleri gerçekleşebilir. Yaşam siklusunun tamamlanma süresi 18-24 gün arasında değiştiği vurgulanmaktadır (Arslan ve Açıcı, 2009). Demodeksin normal şartlarda temas ile bulaşmama nedeni, kıl foliküllerine ve sebaceöz glandlara yerleşmesi ile açıklanmaktadır (Almeida vd., 2020). Etkenler, genelde stres oluşturan predispozisyon durumlarda (kötü beslenme, immunsupresyon, endoparazitismus, ilaç tedavisi gibi) meydana gelebilen epidermal bariyer fonksiyon bozuklukları neticesinde hızlı şekilde üreme imkanı bulmaktadır. Predispozisyon oluşturduğu düşünülen nedenlerden bazıları arasında, genetik, yaş, kısa kıl yapısı, yetersiz beslenme, hormonlar, stres ve tümörler gibi bağışıklığı baskılayan hastalıklar da yer almaktadır (Mueller, 2004; Arslan ve Açıcı, 2009). Bunlara ek olarak immun sistemi etkileyen glikokortikoidler ve kemoteropatikleri içeren bazı ilaçlar, hipotroidizm, hiperadrenokortisizm, leishmaniozis gibi multifaktoriyel nedenlerin de köpeklerde demodikozise sebep olabilmektedir (Arslan ve Açıcı, 2009).

Klinik Belirtiler

Demodikoz, genelde 1 yaşın altındaki köpekleri etkilemektedir (Sancak ve Demir, 2013). Yeni doğan yavru köpeklere doğumdan sonraki ilk birkaç gün içerisinde süt emme sırasında annenin meme derisinden direk kontakla geçebildiği bildirilmektedir (Arslan ve Açıcı, 2009).

Etkenin foliküllere yerleşmesi neticesinde bölgede gelişen follikulitis ve furunkulozise bağlı eksudasyon ve kabuklanma şekillendiği bildirilmektedir (Arslan ve Açıcı, 2009). Enfekte olmuş kıl foliküllerini çevreleyen hücrelerde apoptoz geliştiği ifade edilmektedir (Tsai vd., 2011).

Demodikozisin tipik lezyonları, eritem, alopesi, baş ve/veya ön ayaklarda renk değişimi şekillenerek lekeli bölgelerin oluşması şeklinde sıralanabilmektedir. Deride kaşıntı ve pullu bir görünüm de şekillenebilmektedir (Arslan ve Açıcı, 2009; Satsiya vd., 2023). Generalize demodikozda görülen lezyonlar değişkendir ve komedonları, foliküler papülleri ve kepeklenmeleri içerebilir. Daha şiddetli etkilenen hastalarda şiddetli hemorajik eksudasyon ve kalın kabuklanma ile beraber derin folikülit ve furunküloz da olabilir (Mueller, 2004; Satsiya vd., 2023). Bazı köpeklerde yalnızca pododemodikoz olabilir. Ağrı ve pedal ödem özellikle büyük köpeklerde belirgindir. Köpeklerde demodikozun otitis eksternaya da neden olabileceği ifade edilmektedir (Mueller, 2004). Kronik, tedavi edilmemiş hayvanlarda demodikoz etkenlerinin alışımlı dışında vasküler bir invazyon ve trombus, periferik ve viseral lenf nodlarına yayılımı ile generalize demodikoz olgularının da gelişebileceği vurgulanmaktadır (Woldemeskel & Hawkins, 2017). Juvenil lokalize demodikozisli vakalarının % 90'ı iyileşme eğiliminde olsa da vakaların % 10'u generalize forma dönebilmektedir. Lezyonların iyileşmesi 6-12 hafta arasında sürebilir (Arslan & Açıcı, 2009).

Köpek demodikozunun aksine, kedi demodikozi nadir görülen ancak yeni ortaya çıkan bir hastalık olarak kabul edilir. Üç türden kaynaklanabilir: *Demodex cati*, *D. gatoi* ve geçici olarak *D. felis* olarak adlandırılan uzun gövdeli üçüncü bir form (Almeida vd., 2020). Kedide *Demodex felis*'e bağlı demodikoz genelde kronik üst solunum yolu enfeksiyonu, diabetes mellitus, kedi immün yetmezlik virüsü enfeksiyonu, kedi lösemi virüsü enfeksiyonu, hiperadrenokortisizm sistemik lupus gibi sistemik hastalıklarla ilişkilidir (Mueller, 2004). Alopesi, kepeklenme ve/veya kabuklanma yaygın olarak görülür (Mueller, 2004; Almeida vd., 2020). *D. cati*'nin neden olduğu lezyonlar en sık baş ve boyunda bulunurken, serüminöz otitis externa da oluşabilmektedir. *D. gatoi*'nin daha sık gövdeyi etkilediği belirtilmektedir. Kaşıntı olabilir ya da olmayabilir, ancak *Demodex gatoi* olgularının çoğunda orta ila şiddetli kaşıntı bildirilmiştir. *Demodex gatoi*'ye bağlı da serüminöz otitis eksterna olabileceği ifade edilmektedir (Mueller, 2004; Almeida vd., 2020). *D. gatoi*'den etkilenen kedilerde, eş zamanlı olarak gıda reaksiyonu, diabetes mellitus ve aktinik (ışığa bağlı) dermatit olduğu da belirtilmektedir (Mueller, 2004).

Teşhis ve Tedavi

Cilt kazıntılarında yumurtalar, larvalar, nimfler ve yetişkinler olmak üzere dört aşama görülebilmektedir (Six vd., 2016). Köpeklerde demodeks etkenlerinden *D. cornei*, kör ve yuvarlak terminal ucu olan kısa opistozom dahil morfolojik karakterlere dayanılarak tanımlanmaktadır. *D. cornei* ve *D. canis* etkenlerine bakıldığında toplam vücut uzunluğunda, akarların her iki tipinde de opistozomlar farklılık gösterirken, gnatazom ve podozom bakımından benzer olduğu belirtilmektedir (Sivajothi vd., 2015). Demodeks spp. tanısında PCR yönteminin de kullanılabileceği ifade edilmektedir (Djuric vd., 2019).

Yazarlar yapmış oldukları çalışmada (Six vd., 2016) generalize demodikozi olan köpekler sarolanerin 2 mg/kg dozda aylık oral uygulanması akarların giderilmesinde ve hastalığın klinik belirtilerinin giderilmesinde oldukça etkili olduğunu, tedavi öncesi akar sayıları, ilk dozdan sonraki 14. günde %97,1 ve 29. günde %99,8 azalmış, daha sonra canlı akar saptanmadığını ve tüm köpeklerin klinik demodikoze belirtilerinde belirgin iyileşme gösterdiğini belirtmektedir. Aynı araştırmacılar, köpeklerde *O. cynotis*'in olgusunda, oral sarolaner uygulamasının, tek bir dozdan sonra akar sayılarını %98,2 ve iki aylık dozlardan sonra %99,5 oranında azalttığını da ifade etmektedir (Six vd., 2016). Köpeklerde *D. cornei* ve *D. canis* için günlük oral ivermektin (500 µg/kg/gün), harici amitraz uygulaması ve destek sağaltımı ile 45 günlük tedavi sonunda herhangi bir yan etki olmaksızın tamamen iyileşme olduğu bildirilmektedir (Sivajothi vd., 2015). Afoxolaner veya Milbemisim oksim + Afoxolaner kombine ilaçların aylık uygulamaları, köpek generalize demodikozunun tedavisi için uygun ve güvenilir bir çözüm gibi durmaktadır (Lebon vd., 2018). Yapılan bir başka çalışmada (Fourie vd., 2019), fluralaner veya imidakloprid ve moksidektin kombinasyonunu ihtiva eden iki topikal spot-on ilacın, köpeklerde doğal olarak şekillenmiş generalize demodikoza karşı etkinliği karşılaştırılmış; fluralaner uygulandıktan sonra mitisidal etkinlik 28. günde % 99,7, 56. günde >% 99,9 ve 84. günde % 100 olarak bulunmuştur. Aynı çalışmada, imidakloprid ve moksidektin kombinasyonu ile topikal olarak tedavi edilen köpeklerde ise aynı günlerdeki etkinlik fluralaner ile karşılaştırıldığında önemli ölçüde daha düşük olduğu tespit edilmiştir (Fourie vd., 2019). Genaralize demodikoze köpeklerde fluralaner (25-56 mg/kg) ile tedavi uygulandığında, tek bir oral fluralaner dozunun 28. güne kadar tüm köpeklerde Demodex akar sayımlarını ortalama %98,9 azalttığı, 56. günde tedavi edilen köpeklerde herhangi bir etken varlığına rastlanılmadığı vurgulanmaktadır (Djuric vd., 2019).

Sarkoptik Uyuz

Sarkoptes uyuzu köpeklerde *Sarcoptes scabiei var. canis*, kedilerde *Notoedres cati* etkenlerinin neden olduğu, fazlasıyla bulaşıcı, pruritik ektoparaziter bir enfestasyondur ve aynı zamanda ender olsa da *S. Scabiei var. canis* etkeni kedilerde de görülebilmektedir (Turgut ve Börk, 2002). *Sarcoptes* akarları konakçıları ile kalıcı bir ilişkiye sahiptir ve çok çeşitli memelileri istila edebilirler, insanlarda uyuya ve hayvanlarda sarkoptik uyuya neden olabilmektedir (Hampel vd., 2018).

Klinik Belirtiler

Köpeklerde görülen sarkoptik uyuzda, *S. scabiei var. canis* etkeninin klinik görünüm olarak, yoğun pruritus ve kaşıntı, alopesi, yangı, eksudasyon, sekonder bakteriyel enfeksiyon ve pyoderma ile ilişkili hiperkertoza karakterize olduğu belirtilmektedir (Hampel vd., 2018). Akarlar, konak vücudunun daha az tüylü bölgelerinde yaşarlar ve cilt yüzey alanlarındaki klinik belirtiler ile akar istilasının ciddiyeti bir konakçı türünden diğerine farklılık gösterebilmektedir (Fourie vd., 2010). Notoedrik uyuz, baş ve boyunda pruritis olan bütün kedilerde mutlaka göz önünde bulundurulması gerekir. Zoonoz bir hastalık olduğu için insanlarda da kol ve vücut bölgelerinde sınırlı kalan papüler erupsiyonlara neden olabilmektedir (Turgut ve Börk, 2002).

Teşhis ve Tedavi

Tanı, klinik belirtilerin varlığına dayanır, akarların veya akar yumurtalarının lezyon kazıntılarında görülmesiyle de doğrulanır. Cilt kazıntılarında etken varlığını görmek genellikle zordur. Bu nedenle çoklu veya tekrarlı kazıntı almak gereksede bu kazıntılarda da etkenin görülemeyebileceği belirtilmektedir (Fourie vd., 2006). Belirtiler değişebilir ve genellikle yanılıcıdır. Bazı köpeklerde klasik lezyonlar görülmeyebilir ve kesin bir tanı koymak zor olabilir. Çünkü cilt kazıntılarındaki akarları tespit etmek genellikle kolay değildir. Bununla birlikte, kaşıntıda azalma gibi tedaviye yanıt belirtilerinin görülmesi genellikle tanıyı doğrular nitelikte olduğu ifade edilmektedir (Fourie vd., 2010).

S. scabiei enfeksiyonları binlerce yıldır bildirilmesine rağmen, akarların birçok biyolojik özelliği belirsizliğini korumaktadır. Etkenle ilgili saflaştırılmış bir antijenin olmamasının, serolojik tanı testlerinde veya genetik çalışmalarda karşılaşılan zorluk olarak vurgulanmaktadır (Kido vd., 2017). Sarkoptik uyuz olgularında köpeklerde bir ay arayla iki kez uygulanan afoxolaner ve afoxolaner - milbemisim oksim etkin maddeli ilacın etkili ve güvenli bir tedavi sunduğu ifade edilmektedir (Hampel vd., 2018). *Sarcoptes scabiei* ye karşı yüzde spot-on olarak piperonil piperidat veya imidakloprid - moksidektinin de kullanılabileceği bildirilmektedir (Fourie vd., 2010).

Ayrıca köpeklerde *S. scabiei* olgularında ivermektin veya selamektinin de tercih edilebilecek etken maddeler olduğu ifade edilmektedir (Kido vd., 2017).

Sinekler ve Myazis Kaynaklı Dermatit

Yeryüzünde teşhis ile sistematiği ve yeri belirlenen canlıların büyük çoğunluğunu (%80'den fazlası) arthropodalar oluşturmaktadır. Arthropodaların en büyük sınıfı *Insecta* olup, yeryüzünde bilinen canlıların yarısından (yaklaşık 900.000 tür) fazlasını oluşturmaktadır. İnsektlerin ekosistemde önemli polenatörler oldukları belirtilmektedir (İnci ve Düzlü, 2009).

Myiasis, Diptera larvalarının insanların ve hayvanların ölü veya canlı dokularıyla beslenmelerini neticesinde şekillenen patolojik bir durumdur. Myiasis rastlansal, fakültatif ve zorunlu olabilmektedir (Sykes vd., 2021). Larvaların deri ve deri altı yumuşak dokulara, sindirim sistemi organlarına (ağız, mide, bağırsak), ürogenital sisteme, kulak, burun ve gözde parazitlenebildiği ifade edilmektedir (Eren vd., 2010). Özellikle tropikal ve subtropikal iklimlerde dünya çapında bir sorundur (Schnur vd., 2009). Türkiye'de 2006-2010 yılları arasında 28 miyaz olgusu incelenmiş, bu olguların 22'si travmatik miyaz, ikisi anal, ikisi aural, biri nasal ve biri de oral miyaz olarak tespit edildiği belirtilmiştir. Hayvanlarda ise 23 miyaz olgusu saptanırken insanlarda beş miyaz olgusuna rastlandığı ve bu olgularda *Wohlfahrtia magnifica*, *Sarcophaga haemorrhoidalis*, *Lucilia sericata*, *Calliphora vicina* ve *Eristalis tenax* olmak üzere beş tür tespit edildiği vurgulanmaktadır (Dik vd., 2012).

Klinik Belirtiler

Beşeri ve veteriner hekimlikte arthropodaların, vektörlüğe ilaveten kan emerek, myiasis'e yol açarak veya myiasis'e yatkınlık oluşturarak, alerji, felç ve toksikasyon neden olarak da konaklarına zarar verdiği belirtilmektedir (İnci ve Düzlü, 2009). Yaralarda bulunan larvaların beslenme aktivitesi ciddi doku hasarına neden olabildiği, bunun da üretim kaybı, üreme problemleri, körlük, topallık ve hatta ölümlerle sonuçlanabildiği ifade edilmektedir (Dik vd., 2012; Sykes vd., 2021). Ciddi sağlık problemlerine yol açmanın yanı sıra Myiasis evcil hayvanlarda önemli ekonomik kayıplara da neden olmaktadır. Çeşitli ülkelerde, kedilerde *Cohliomyia hominivorax*, *Calliphora erythrocephala* ve *Cuterebra* türleri, köpeklerde ise *Cordylobia anthropophaga* ve *Dermatobia hominis* miyazis etkeni olarak bildirilmektedir (Eren vd., 2010).

Calliphoridae ailesindeki Sarcophagidae ve *L. sericata* familyasındaki *Wohlfahrtia magnifica*, insanlarda ve hayvanlarda travmatik miyazın baskın ajanları olarak bildirilmektedir (Dik vd., 2012). Klinik semptom olarak; lezyonlar göz, burun, ağız, anüs ve genital organların etrafındaki deriyi etkilemektedir (Sykes vd., 2021). Doku nekrozu ve içinde larva bulunan dışa açılan deliklerin gözlemlendiği ifade edilmektedir (Turgut ve Börkür, 2002; Sykes vd., 2021). Özellikle sıcak mevsimlerde veteriner hekimlere güç doğum

sebebi ile başvuran hayvanlarda *L. sericata* kaynaklı vulvo-vaginal myazis olgusunun göz önünde bulundurulması gerektiği vurgulanmaktadır (Yılmaz ve Kose, 2014). Bir çalışmada ekstrakte edilen larvaların genellikle yoğun olarak tüy kaplı olmayan bölgelerde olduğu; baş ve boyun bölgelerinde %35, özellikle ağız ve kulakta ve %35 genital bölgede ve anal bölgede bulunduğu bildirilmektedir (Schnur vd., 2009). Myiasisin hayvanlarda iştahsızlık, huzursuzluk, kilo kaybı, anemi gibi birçok sağlık problemine yol açtığı (Sykes vd., 2021) gibi tedavi masraflarından kaynaklanan ciddi ekonomik kayıplar da verdiği belirtilmektedir (Aldemir vd., 2012).

Teşhis ve Tedavi

Myazis tanısı klinik muayene ile kolayca gerçekleştirilebilir (Osorio-Pinzon vd., 2021). Tedavide larvalar şirurjikal şekilde uzaklaştırılarak yaralı bölge antiseptikler ile yıkanır. Sekonder enfeksiyona yönelik antibakteriyeller kültür ve antibiyogram sonuçlarına bakılarak kullanılabilir (Osorio-Pinzon vd., 2021; Turgut & Börk, 2002). Tüyleri kırarak ve lezyonları temizlemek, etkilenen dokuyu cerrahi olarak almak ve yara bakımının yönetilmesi tedavide başlangıçtır (Newton, 2019; Osorio-Pinzon vd., 2021). Birinci basamak tedavi (larvaların en hızlı şekilde öldürülmesini sağlamak): Nitenpyram veya spinosad / milbemycin etiket dozlarında kullanılması ve ikinci seçenek tedavi (larvaların daha yavaş öldürülmesi nedeniyle): etiket dozlarında spinosad veya afoksolaner kullanılmasıdır (Newton, 2019; Cutolo vd., 2021). Kötü hijyen veya yaşam koşulları gibi altta yatan hazırlayıcı faktörleri ortadan kaldırmak önemlidir. Hayvanın sineklere mağruz kalmasından kaçınarak (ev içi) ve üreme alanlarını (gübre yığınları gibi) ortadan kaldırmanın etkili olabileceği vurgulanmaktadır (Newton, 2019).

Cuterebriozis

Cuterebra türleri büyük, ısırmayan, arı benzeri sineklerdir ve furuncular miyazisin en yaygın nedenidir. Dişi *Cuterebra* sinekleri tipik olarak küçük memelilerin (kemirgenlerinin ve lagomorfların) yuvalarının etrafına yumurta bırakırlar. Larva gelişmesi yaklaşık 4 hafta sürer. Larvalar yumurta içinde gelişir ve hareketli, enfektif 1 mm uzunluğunda ilk instar larvalar memelinin vücut ısısına yanıt olarak hızla yumurtadan çıkar ve konakçıya bağlanmaya çalışır. Bir konakçı ile karşılaştığında larva, ağızdan, burun deliklerinden veya diğer doğal vücut deliklerinden veya yaralardan bağlanır ve konakçıya girer. Sonunda kavite oluşturdukları subkutan bir bölgeye yerleşmek için vücut boşluklarında veya kas fasialarında göç ederler (Ollivier vd., 2006; Rutland vd., 2017). Larvalarının doğal konakçıları tavşan ve kemirgenlerdir. *Cuterebra* spp. tavşanlar dışında daha az olarak kedileri, köpekleri ve insanları da etkileyebilmektedir (Dvorak vd., 2000).

Bu memeliler anormal konaklar olduğundan, *Cuterebra* spp. larvaları genellikle anormal göçler geçirir ve cilt, gözler, farinks, göğüs ve merkezi sinir sistemini etkileyebilmektedir (Dvorak vd., 2000; Scanlin ve Michaels, 2023).

Klinik Belirtiler

Veteriner literatürde kedi ve köpeklerde oftalmomiyazis ve merkezi sinir sistemi tutulumu da dahil olgular mevcuttur (Wyman vd., 2005; Scanlin ve Michaels, 2023). Oftalmomiyaz, orbita veya adneks (oftalmomyiasis eksterna) yada globe (oftalmomyiasis interna) içinde dipteran sinek larvalarının varlığıdır. Oftalmomyiasis interna, insanlarda, köpeklerde ve kedilerde nadiren bildirilmiştir. Bir larvanın ön segmentten cerrahi olarak çıkarıldığı belirtilen iki kedideki körlüğün, bir kedide retina dejenerasyonundan diğer kedide ise şiddetli kornea ödemi ve retinal dejenerasyondan kaynaklandığı ifade edilmektedir (Stiles ve Rankin, 2006).

Nadiren, tek bir hayvanda birden fazla larva bulunabilir, hayvan sahiplerinden çıkarılan larvalar zoonotik bir tehdit oluşturmaz. Beyin omurilik kuterebriazisi ile ilişkili klinik bulgular larvanın neden olduğu lezyonların nöroanatomik boyutunun bir yansımasıdır. Bu nedenle, klinik belirtiler akut durum epileptikus, tek taraflı veya iki taraflı merkezi körlük, anormal davranış, kafayı bir yere dayama, anoreksi, uyuşukluk, koordinasyon bozukluğu, demans, anormal ses çıkarma, dönme, vestibüler veya diğer kranial sinir yetersizliği, anormal yürüyüş, postural reaksiyonlar, reflekslerde ve uyarılarda uygunsuz yanıtlar oluşmaktadır. Bu nedenle, merkezi sinir sistemi içindeki lezyon lokalizasyonunun, larva yoluna bağlı olarak talamokorteks, beyin sapı veya omuriliğin herhangi bir bölümü veya tümünü içerebildiği belirtilmektedir (James ve Poma, 2010; Scanlin ve Michaels, 2023).

Retina dejenerasyonunun, *Cuterebra* larvası tarafından toksik bir materyalin salınmasının bir sonucu olabileceği ifade edilse de araştırmalara göre bu mekanizmanın hayvanlarda da ilişkili olabileceğinin net olmadığı belirtilmektedir (Harris vd., 2000). *Cuterebra* larvalarının iç kulak içindeki göçü de kedi idiyopatik vestibüler sendromunun olası bir nedeni olabileceği belirtilmektedir (Fraser vd., 2015).

Teşhis ve Tedavi

Cuterebra spp. tarafından oluşturulan solunum yolu istilası ile ilişkili köpeklerde ve kedilerde intranasal miyaz, faringeal miyaz ve intratorasik trakeal miyazis bulunmaktadır. İntratrakeal cuterebrosis tanısı fiziksel, radyografik ve bronkoskopik incelemelere dayanmalıdır. Tanı, özellikle yaz sonu veya sonbaharın başlarında, üst solunum yolu hastalığı bulguları ile başvuran kedilerde ayırıcı olarak düşünülmelidir. Klinik belirtiler inspiratuar dispne, subkutan amfizem, siyanoz, stridor, öksürük, solunum yetersizliği,

uyuşukluk ve ateştir. Miyazisin radyografik kanıtı, trakeal duvarın bozulması veya intraluminal trakeal kitle ya da yabancı cisim bulguları ile tutarlı olabilir. Trakeal bozulma gözlemlendiği durumlarda bronkoskopi olası hasarın değerlendirilmesine ve parazitin tam yerinin belirlenmesine imkan verebilir. İntratrakeal cuterebrosis tedavisi larvaların çıkarılmasını ve herhangi bir trakeal defektin onarımını içermelidir (Dvorak vd., 2000).

Cuterebra türlerinin merkezi sinir sistemi (CNS) göçü ile ilişkili vaka raporları ataksi, felç, nöbetler ve depresyon gibi CNS belirtilerinin akut başlangıcını belirtir (Tieber vd., 2006; Scanlin ve Michaels, 2023). Bazı hayvanlar, özellikle kediler başlangıçta öksürük, hapşırma ve diğer üst solunum yolu belirtileri gösterilebilir. Klinik belirtilerdeki değişkenlik larvaların göç yoluna bağlıdır. Bir köpekte ise klinik belirtilerin başlamasından sonraki 7 gün içinde paraliz, koma ve ölüm; ölüm sonrası post-mortem incelemede bir *Cuterebra* spp. larvasının serebral eksudat kemerine bitişik okülomotor ve troklear bölge arasındaki mezensefalonda görüldüğü bildirilmektedir (Tieber vd., 2006). Kedi kuterebrozu tanısı için spesifik klinikopatolojik testler yoktur. Merkezi sinir sistemi (CNS) kuterebrozu olan kedilerin klinikopatolojik özelliklerinin nötrofilik lökositozu (%18), eozinofili (%18), hiperglobulinemi (%27) ve hiperglisemiyi (%18) içerdiği bildirilmiştir (Dvorak vd., 2000).

Cuterebriasis ile ilgili vaka raporlarının çoğu, ivermektini tercih edilen tedavi olarak önermektedir ve 0.2 mg/kg, SC, bir kez; 3 uygulama için 0.3 mg/kg, SC, 48 saatte bir; 2 uygulama için 0.3 mg/kg, PO, 14 günde bir veya 3 uygulama için 0.4 mg/kg, SC, 24 saatte bir olmak üzere çeşitli dozajlar bildirilmiştir (Scanlin ve Michaels, 2023).

Arı Sokmasına Kaynaklı Dermatit

İğneli böcekler, *İnsakta* sınıfının *Hymenoptera* takımının üyeleridir (Fitzgerald ve Flood, 2006; Cerpes vd., 2021). Bu zehirli böcekler, karınlarının terminal ucunda bulunan modifiye olmuş bir yumurtlama organı ile ilişkili yapıyı kullanarak sokma yeteneğine sahiptir. Apoidae ailesi, sosyal bal arılarını, yalnız arıları ve bombus arılarını içerir. Bal arıları otçuldur, nektar ve polen üzerine beslenirler. Eşekarısı ve sarı arılar (Vespoidea) yırtıcı etçil hayvanlardır, diğer böcekler, sap ve nektar gibi tatlı maddelerle beslenirler. Bu böceklerin iğnesi ayırım noktasında başka bir tanımlayıcı öğedir. Bal arıları sadece bir kez sokabilir; sokduktan sonra kurbanın derisinde kalan dikenli bir iğneye sahiptirler. Stinger ve venom kesesi, bazı zehirli yılanlar ve örümcekler gibi zehirlerini belirler; her *Hymenoptera* sokması nispeten standart bir zehir hacmi sağlar (Fitzgerald ve Flood, 2006). Anafilaktik reaksiyonlar doza bağlı değildir ve tek bir sokmadan sonra ölüm meydana gelebileceği ifade edilmektedir (Fitzgerald ve Flood, 2006; Cerpes vd., 2021).

Akut olgularda daha çok anaflaktik ve ödematöz (ürtiker) lezyonlar söz konusu iken, kronik olgularda iğneden parça kalmasına bağlı yabancı cisim granulomu, subakut olgularda ise arı zehrine ilişkin eozinofilik yangısal durumlar söz konusudur (Park vd., 2013; Cerpes vd., 2021).

Kancalı kurt dermatitis (Hookworm dermatit)

Köpek kancalı kurtları *Ancylostoma caninum*, *Ancylostoma braziliense*, *Ancylostoma ceylanicum* ve *Uncinaria stenocephala*, köpek sağlığı üzerindeki zararlı etkileri ile iyi bilinirler. *Ancylostoma caninum*, genç yavrularda akut, potansiyel olarak ölümcül hemorajik enteritin önde gelen nedenidir ve yaşlı köpeklerde kronik demir eksikliği anemisine neden olmaktadır. Bu kancalı kurtlar zoonotik oldukları için insanlarda, kutanöz larva migrans (KLM) veya genellikle kendi kendini sınırlayan bölgesel kaşıntı yaratabilmektedir. Yalnızca *A. braziliense*, daha şiddetli bir KLM formuna neden olabilir ve bu da insanlarda genellikle tedavi gerektiren, kabarık, oldukça kaşıntılı lezyonlarla karakterizedir (Mulinge vd., 2020).

A. braziliense, *A. caninum*, *U. stenocephala* gibi kancalı kurtların larvaları tarafından oluşturulan kutanöz migrans lezyonlar ve değişik derecelerde kaşıntı ile karakterize bir hastalıktır. Köpek ırkları arasında herhangi bir predispozisyon bulunmadığı belirtilmektedir (Çakmak, 2015). Genel olarak, *A. caninum* daha sıcak bölgelerde, *U. stenocephala* ılıman ve subarktik gibi daha soğuk bölgelerde ve *A. braziliense* ve *A. ceylanicum* subtropikal ve tropikal bölgelerde bulunur. Bununla birlikte, her türün coğrafi dağılımının çakışabileceği ve sınırlı kalmayabileceği bildirilmektedir (Becskei vd., 2020b).

Klinik Belirtiler

Köpekler doğal konakçı olmalarına rağmen kedilerde nadir olarak görülmektedir. Kedi ve köpeklerde kutanöz lezyonlar oluştururlar. Kutanöz lezyonlar *Uncinaria stenocephala*'da daha yaygın olarak görülmektedir. *U. stenocephala*'nın 3. dönem larvalarının deriye penetrasyon bölgesinde kutanöz lezyonlar oluşmaktadır. İlk olarak kırmızı papüller erupsiyon tarzında olan lezyonlar, daha sonra eritem ve ülserasyon odaklarına dönüşür. Etkilenen bölgelerde kıl dökülmeleri meydana gelir. Kronik lezyonlarda likenifikasyon ve hiperpigmentasyon geliştiği de belirtilmektedir (Turgut ve Börk, 2002; Grant, 2018).

A. caninum ile enfekte bir anneden galaktojen yolla enfekte olan yavru köpeklerde doğum sonrası 2.-3. haftada ağır bir anemi şekillendiği ve annenin dokularındaki inhibe larvaların (re-enfeksiyon olmaksızın) galaktojen yolla üç gebelik sonrası doğan yavrularına nakledebildiği ifade edilmektedir (Şahin ve Yıldız, 2015). *Ancylostoma braziliense*'in KLM için birincil nedensel ajan olduğuna inanılsa da buna sebep olan tek tür olduğunun kesin olmadığı vurgulanmaktadır (Becskei vd., 2020b). Bir çalışmada *A. caninum*

ile enfekte olmuş köpeklerden elimine edilen daha yüksek yumurta sayısı haricinde, iki *Ancylostoma* türünün enfeksiyon süreçlerinde önemli bir farklılık gözlenmemiş olup bu parazitin *A. braziliense* ile karşılaştırıldığında enfekte ettiği hayvanda daha iyi bir evrimsel adaptasyon gösterebildiği ifade edilmektedir (Dias vd., 2013).

Teşhis ve Tedavi

Kancalı kurt dermatiti vakalarının çoğu yetersiz bakım-besleme ile ilişkili olduğundan, tanı koymada öykü önemlidir. Köpekler genellikle başka köpeklerle birlikte toprak veya çim zeminlerde tutulurlar ve yetersiz anti-paraziter uygulama söz konusudur. Tazılarda birçok vaka bildirilmiştir, ancak kötü koşullarda tutulan herhangi bir köpek türü etkilenebilir (Grant, 2018). Etkenlerin rutin dışkı muayeneleri ile tespit edilebileceği ifade edilmektedir (Becskei vd., 2020b). Bu amaçla dışkı yüzdürme yöntemi yumurtaları tespit etmek için kullanılabilir (Grant, 2018).

Yapılan bir çalışmada köpeklerde bulunan *A. caninum* ve çeşitli bağırsak kurtlarına karşı farklı dozlarda Ricobendazole kullanılmış olup 10mg/kg dozunun etkinliğinin iyi olduğu ve herhangi bir toksisite gözlenmediği belirtilmektedir (Dib vd., 2016). Hayvanların gezinme yerleri veya zemin 4,5 kg borax/30 m² ile ilaçlanabilir, antihelmintikler ve antihistaminikler kullanılabilir (Turgut ve Börkür, 2002; Grant, 2018). Köpeklerde *A. caninum*'un olgunlaşmamış ve erişkin evrelerine ve yetişkin *U. stenocephala* enfeksiyonlarına karşı sarolaner, moksidektin ve pirantel içeren yeni, çignenebilir bir tabletin tek bir oral dozunun etkili olduğu vurgulanmaktadır (Becskei vd., 2020b).

Pelodera Enfestasyonu

Genel Bilgiler ve Klinik Belirtiler

Pelodera (Rhabditi) strongyloides, çürüyen organik maddelerde genellikle serbest yaşayan küçük gonokoristik fakültatif saprofitik bir nematoddur (Saari ve Nikander, 2006; Căpitan ve Noli, 2017; Zhang vd., 2019). Nadir durumlarda, memeli derisini istila ederek yerle temas eden cilt bölgelerinde kaşıntılı, eritemli, alopesik ve kabuklu dermatite neden olabilir (Saari ve Nikander, 2006; Căpitan ve Noli, 2017). Kitabi bilgi olarak, *Pelodera* dermatitinin gelişmesi için pis koşulların olması gerektiği belirtilmiştir (Gross vd., 2005; Căpitan ve Noli, 2017). En sık etkilenen bölgelerin ventral karın, göğüs, perineum, distal bacaklar, lateral omuzlar ve lateral uyluklar olduğu ve bazı olgularda ise hafif folikülit ve piyoderma da gözlenebildiği bildirilmektedir (Saari ve Nikander, 2006). Larvalar foliküler infundibulaya nüfuz ederek eriteme, alopesi, kabuklanma, kepeklenme ve bazen püstüllere neden olur. Etkilenen hayvanlar genellikle şiddetli kaşıntı gösterir, ancak kaşıntısı olmayan vakalar da tarif edilmiştir (Căpitan ve Noli, 2017).

Teşhis ve Tedavi

Pelodera strongyloides enfestasyonunun köpeklerde çok yaygın olmadığı ve az sayıda rapor olduğu ifade edilmektedir (Căpitan ve Noli, 2017). Hastalığın teşhisi, karakteristik deri lezyonları, anamnez (dışarıda nemli saman gibi altlıklar üzerinde yatma) ve deri kazıntıları veya biyopside tipik larvaların görülmesine dayanır (Saari ve Nikander, 2006; Căpitan & Noli, 2017). Teşhisi doğrulanmanın en hızlı ve en kolay yolunun, deri kazıntılarında tipik larvaları görmektir (Saari ve Nikander, 2006). Ayrıca trikoskopinin kutanöz *Pelodera* enfestasyonunun tanısında yararlı ve tamamlayıcı bir tanı testi olabileceği ifade edilmektedir (Căpitan ve Noli, 2017).

Sağaltımda nematod enfestasyonuna yönelik, bir moksidektin/imidakloprid kombinasyonunun spot-on 2 hafta arayla iki uygulamasının etkenleri ortadan kaldırıldığı belirtilmektedir (Căpitan ve Noli, 2017). Barınaklardaki hijyenik şartlar düzeltilerek temas edilen eşyalar imha edilmelidir ve çevre insektisitlerle yıkanmalıdır. Kabuklar antiseboreik şampuanlarla uzaklaştırıldıktan sonra sebasidal şampuanlarla yıkanması gerektiği vurgulanmaktadır (Turgut ve Börk, 2002). Hayvanları nematod larvalarını barındırabilecek çürüyen organik maddelere maruz kalmasından kaçınmak gerekir. Ayrıca, ikincil bakteri veya maya enfeksiyonlarını uygun topikal veya sistemik tedavilerle tedavi etmenin de gerektiği belirtilmektedir (Newton, 2019).

Diroflariasiz

Zoonotik potansiyele sahip sivrisineklerle bulaşan nematodlar arasında bulunan *Dirofilaria repens* ve *Dirofilaria immitis* (*Spirurida: Onchocercidae*) halk sağlığı açısından önemli roller oynamaktadır. *Dirofilaria immitis*, köpeklerde ve diğer etoburlarda ciddi bir hastalığa (kalp kurdu hastalığı) neden olmakla birlikte bazen insanları da enfekte etmektedir. *Dirofilaria repens* köpeklerde genellikle patojenik olmayan deri altı enfeksiyonuna neden olduğu belirtilmektedir (Capelli vd., 2018).

Köpeklerde kalp kurdu hastalığına (diroflariasis) flarial nematod *Dirofilaria immitis* neden olur. Tedavi edilmeden bırakıldığında, köpeklerde kalp kurdu hastalığı, parazitin pulmoner arteriyel damar sisteme tropizminin enflamasyona, tromboembolizme, pulmoner hipertansiyona ve nihayetinde sağ taraflı kalp yetmezliğine neden olması ile hayatı tehdit edici hale gelebilir (Orr vd., 2020).

Klinik Belirtiler

Kalp kurtları köpeklerde nodüler, ülseratif, pruritik dermatitisi meydana getirebilmektedir. Mikroflerleri nadir olarak deri hastalığına neden olmaktadır. Lezyonlar özellikle baş, proksimal ekstremiteler ve ventral göğüste gözlenmekte olup bu bölgelerin allopesik olabileceği ifade edilmektedir

(Turgut ve Brk, 2002). Yirmi yıllık sre ierisinde (1990-2010) incelenen subkutanz droflariazisli kpeklerde (n:100) grlen dermatolojik bulgular; kaşıntı (%100), eritem (%79), papl (%62), fokal veya multifokal alopesi (%55), hiperkeratoz (%18), kabuklanma (%14), nodller (%12), akantoz (%5), egzama (%3), piyoderma (%3) ve dem (%1) olarak; kedilerde (n:31) ise kaşıntı (%100), alopesi (%77,4), eritem (%74,2), papl (%51,6) ve kabuklanma (%29) Őeklinde bildirilmektedir (Tarello, 2011).

Teşhis ve Tedavi

Klinik pratikte kalp kurdu enfeksiyonunun teşhisi, kpek ve kedilerden alınan serum, plazma veya tam kan rneklerinde *Dirofilaria immitis*'in antijeninin saptanmasına dayanmaktadır. Tarihsel olarak, mikrofilarya testleri de kpeklerde yaygın olarak teşhis amalı kullanılmıştır. Bununla birlikte, oĖu araştırmada antijen tahlilleri, mikrofilaryaya ynelik testlerden daha fazla bu hastalığı tespit edebilmektedir (Little vd., 2018).

Doksisiklinin kpeklerde kalp kurdu tedavi protokollerine dahil edilmesinin, doĖal olarak enfekte klinik vakalarda tedavi sonrası komplikasyonları ve mortaliteyi azalttığı vurgulanmaktadır (Nelson vd., 2017). Ayrıca moksidektinin tek bir dozunun mikrofilarya seviyelerini dşrmede olduka etkili olduĖu da bildirilmektedir (McTier vd., 2017). Ayda bir topikal moksidektin + imidakloprid uygulaması ve oral doksisiklin (10 mg / kg BID / 30 gn) ile etkili bir tedavi protokol oluřturulabileceĖi ifade edilmektedir (Bendas vd., 2017).

Kene Enfestasyonu

Keneler, dnya apında hem beşeri hem de veteriner hekimlikte nemi olan yaygın ektoparazitlerdir. Keneler, virsler, bakteriler ve protozoa gibi ok sayıda hastalık etkenini bulařtırabilirler. Bu baĖlamda kene kaynaklı hastalıklar, hem insanlar hem de hayvanlar iin dnya apında nemli bir endiőe kaynaĖı durumundadır. Farklı kene trleri, farklı hastalıkları aktarabilirler (Geurden vd., 2018; Namina vd., 2019). rneĖin, *Ixodes ricinus*, *Anaplasma phagocytophilum* ve *Borrelia burgdorferi* 'nin bilinen bir vektrdr. *Dermacentor reticulatus* ve *Rhipicephalus sanguineus* 'de kpeklerde nemli hastalık ve lme neden olan *Babesia canis*'in nemli bir vektrdr. *Anaplasma*, *Rickettsia*, *Babesia*, *Hepatozoon* ve *Ehrlichia spp* dahil bir dizi patojeni bulařtırabildikleri ifade edilmektedir (Geurden vd., 2018).

Kenelerin salyası pıhtılařma nleyici, trombosit faaliyetini engelleyici, bařarılı beslenme ve patojen geiřine izin veren vazodilatr ve immnomodlatr aktivite gstermektedir (Tirloni vd., 2020).

Avrupa'da köpekleri ve kedileri etkileyen en yaygın keneler *Ixodes ricinus*, *Ixodes hexagonus*, *Rhipicephalus sanguineus sensu lato (s.l.)* ve *Dermacentor reticulatus* türleridir (Geurden vd., 2018; Chandra vd., 2020).

Klinik Belirtiler

Genellikle asemptomatik olarak gerçekleşmektedir. En yaygın olan semptom ise kenenin tutunduğu bölgede eritematöz papül görülmesidir. Bazen hipersensitiv reaksiyonlar meydana gelebilmektedir. Kene mekanik olarak uzaklaştırılırken eğer bir kısmı deride kalmış ise yabancı cisim granulomu meydana gelebilmektedir (Turgut ve Börkü, 2002).

Teşhis ve Tedavi

Rhipicephalus sanguineus, tüm dünyada köpekleri enfeste eden ve sıklıkla evlerde ve köpek kulübelerinde bulunan bir köpek kenesidir. Bu kene türünün kontrolü, yaygın olarak kullanılan akarisitlere karşı dirençli olması nedeniyle komplikedir. Çeşitli böcek türlerinde parazit olarak görev yapan ve birer mantar olan *Beauveria bassiana* ve *Metarhizium anisopliae* formülasyonlarının, bu türü kontrol için değerli bir alternatif sağlayabileceği belirtilmektedir (Weeks vd., 2020). Tek bir oral Sarolaner dozu, köpeklerde 1 ay boyunca doğal olarak meydana gelen pire ve kene enfestasyonlarına karşı güvenli ve oldukça etkili olarak bildirilmektedir (Becskei vd., 2020a). Bir çalışmada, asetilkarvakrolün ölümcül olmayan konsantrasyonlarda uygulandığında *Rhipicephalus sanguineus*'un dış kaplamasını ve çoğalmasını etkilediği, uzun vadeli bir kontrole katkıda bulunduğu vurgulanmaktadır (de Oliveira vd., 2020). *Borrelia burgdorferi sensu lato* ve *Anaplasma phagocytophilum*'un doğal olarak enfekte keneler tarafından bulaşmasını önlemek için imidakloprid % 10 + flumethrin % 4,5 içeren tasma kullanımının köpeklerde %100 etki gösterdiği de bildirilmektedir (Krämer vd., 2020).

Sonuç olarak deri problemleri geçmişten bugüne veteriner ve insan hekimliği alanında en büyük problemlerden birisi olarak ön plana çıkmaktadır. Uzun süren tedaviler, teşhis noktasında ve tedavilerdeki bazı yetersizlikler ne yazık ki deri problemlerini önemli ölçüde üstünde durulması gereken bir konu haline getirmektedir. Bir paraziter etken dermatoz kaynağı olmasının yanında sekonder enfeksiyonlara ve inatçı olgulara da neden olabilmektedir. Üzerinde bulunduğu canlıyı ciddi anlamda rahatsız eden etkenler aynı zamanda insanlara da bulaşabilmekte ve deri problemlerine neden olabilmektedir. Bu noktada hem halk sağlığı hem de hayvan sağlığı açısından önemli olan paraziter etkenler ve bu etkenler kaynaklı dermatozlar güncelliğini korumaktadır.

KAYNAKÇA

- Akküçük, Ş., Kaya, Ö. M., Karagöz, M., Zerek, A., & Yaman, M. (2019). Antakya Hayvan Barınağındaki Kedi ve Köpeklerde Bit ve Pire Enfestasyonları. *Van Veterinary Journal*, 30(1), 37-40.
- Aldemir, O. S., Ural, K., Aysul, N., Derincegöz, O., Simşek, E., & Gülce-Güler, A. (2012). [A case of traumatic myiasis in a dog]. *Türkiye parazitoloji dergisi / Türkiye Parazitoloji Derneği = Acta parasitologica Turcica / Turkish Society for Parasitology*, 36(2). <https://doi.org/10.5152/tpd.2012.26>
- Almeida, G. P. S. de, Campos, D. R., Scott, F. B., & Correia, T. R. (2020). Successful treatment of feline demodicosis with orally sarolaner Case Report. *Brazilian Journal of Veterinary Medicine*, 42(1), e113420. <https://doi.org/10.29374/2527-2179.bjvm113420>
- Arslan, H. H., & Açıcı, M. (2009). Bir Alman Çoban Köpeğinde lokal demodikozis enfestasyonunda tedavi yaklaşımı. *Veteriner Hekimler Derneği Dergisi*, 80(3), 13-16.
- Ashwini, A., Chirayath, D., & Kumar, C. G. (2023). Flea allergy dermatitis in cats-clinical signs, diagnosis using intradermal skin test and treatment. *The Pharma Innovation Journal*, 12(3), 666-669. www.thepharmajournal.com
- Becskei, C., Fias, D., Mahabir, S. P., & Farkas, R. (2020a). Efficacy of a novel oral chewable tablet containing sarolaner, moxidectin and pyrantel (Simparica Trio™) against natural flea and tick infestations on dogs presented as veterinary patients in Europe. *Parasites & Vectors*, 13(1), 72. <https://doi.org/10.1186/s13071-020-3946-1>
- Becskei, C., Thys, M., Kryda, K., Meyer, L., Martorell, S., Geurden, T., Dreesen, L., Fernandes, T., & Mahabir, S. P. (2020b). Efficacy of Simparica Trio™, a novel chewable tablet containing sarolaner, moxidectin and pyrantel, against induced hookworm infections in dogs. *Parasites & Vectors*, 13(1), 99. <https://doi.org/10.1186/s13071-020-3951-4>
- Bendas, A. J. R., Mendes-de-Almeida, F., Von Simson, C., & Labarthe, N. (2017). Heat pretreatment of canine samples to evaluate efficacy of imidacloprid + moxidectin and doxycycline in heartworm treatment. *Parasites & Vectors*, 10(1), 246. <https://doi.org/10.1186/s13071-017-2189-2>
- Capelli, G., Genchi, C., Baneth, G., Bourdeau, P., Brianti, E., Cardoso, L., Danesi, P., Fuehrer, H.-P., Giannelli, A., Ionică, A. M., Maia, C., Modrý, D., Montarsi, F., Krücken, J., Papadopoulos, E., Petrić, D., Pfeffer, M., Savić, S., Otranto, D., ... Silaghi, C. (2018). Recent advances on *Dirofilaria repens* in dogs and humans in Europe. *Parasites & Vectors*, 11(1), 663. <https://doi.org/10.1186/s13071-018-3205-x>
- Çapitan, R. G. M., & Noli, C. (2017). Trichoscopic diagnosis of cutaneous *Pelodera strongyloides* infestation in a dog. *Veterinary Dermatology*, 28(4), 413. <https://doi.org/10.1111/vde.12432>

- Cerpes, U., Repelnig, M.-L., & Legat, F. J. (2021). Itch in Hymenoptera Sting Reactions. *Frontiers in Allergy*, 2. <https://doi.org/10.3389/falgy.2021.727776>
- Ceylan, O., Ceylan, C., Öztürk, Ö., & Dik, B. (2020). A Case of *Linognathus setosus* (von Olfers, 1816) (Phthiraptera: Anoplura) Infestation in a Dog. *Turkish Journal of Parasitology*, 44(2), 118-121. <https://doi.org/10.4274/tpd.galenos.2020.6640>
- Chandra, S., Ma, G. C., Burleigh, A., Brown, G., Norris, J. M., Ward, M. P., Emery, D., & Šlapeta, J. (2020). The brown dog tick *Rhipicephalus sanguineus sensu Roberts, 1965* across Australia: Morphological and molecular identification of *R. sanguineus* s.l. tropical lineage. *Ticks and Tick-borne Diseases*, 11(1), 101305. <https://doi.org/10.1016/j.ttbdis.2019.101305>
- Chee, J.-H., Kwon, J.-K., Cho, H.-S., Cho, K.-O., Lee, Y.-J., Abdel-Aty, A. M., & Shin, S.-S. (2008). A Survey of Ectoparasite Infestations in Stray Dogs of Gwang-ju City, Republic of Korea. *The Korean Journal of Parasitology*, 46(1), 23. <https://doi.org/10.3347/kjp.2008.46.1.23>
- Cooper, A., Nixon, E., Rose Vineer, H., Abdullah, S., Newbury, H., & Wall, R. (2020). Fleas infesting cats and dogs in Great Britain: spatial distribution of infestation risk and its relation to treatment. *Medical and Veterinary Entomology*, 34(4), 452-458. <https://doi.org/10.1111/mve.12462>
- Coskun, G., & Cetin, H. (2018). A Research about Flea (Siphonaptera: Pulicidae) Infestation on Domestic Cats and Dogs in Winter Months, from Antalya, Turkey. *Turkish Journal of Parasitology*, 42(4), 277-290. <https://doi.org/10.5152/tpd.2018.5971>
- Cutolo, A. A., Perier, N., Menz, I., Thyssen, P., Silva, F. O., & Beugnet, F. (2021). Efficacy of afoxolaner (NexGard®) on the treatment of myiasis caused by the New World screwworm fly *Cochliomyia hominivorax* (Diptera: Calliphoridae) in naturally infested dogs. *Veterinary Parasitology: Regional Studies and Reports*, 24, 100569. <https://doi.org/10.1016/j.vprsr.2021.100569>
- Çakmak, F. (2015). Köpeklerde Kaşıntının Etiyolojisi. *Dicle Üniversitesi Veteriner Fakültesi Dergisi*, 1, 1-8.
- de Oliveira, M. V. S., König, I. F. M., Reis, A. C., Silva, L., Peconick, A. P., Thomasi, S. S., Lima-De-Souza, J. R., Camargo-Mathias, M. I., & Remedio, R. N. (2020). Sublethal concentrations of acetylcarvacrol affect reproduction and integument morphology in the brown dog tick *Rhipicephalus sanguineus sensu lato* (Acari: Ixodidae). *Experimental and Applied Acarology*, 82(2), 265-279. <https://doi.org/10.1007/s10493-020-00538-7>
- Defalque, V. E. (2022). Isoxazolines for treating canine demodicosis, sarcoptic mange (scabies), and lice infestation. *Canadian Veterinary Journal*, 63(11), 1159-1162.
- Dias, S. R. C., Cunha, D. E. S., da Silva, S. M., dos Santos, H. A., Fujiwara, R. T., & Rabelo, É. M. L. (2013). Evaluation of parasitological and immunological aspects of acute infection by *Ancylostoma caninum* and *Ancylostoma braziliense* in mixed-breed dogs. *Parasitology Research*, 112(6), 2151-2157. <https://doi.org/10.1007/s00436-013-3333-3>

org/10.1007/s00436-013-3370-y

- Dib, A., Paredes, A., Aldrovandi, A., Allemandi, A., Lanusse, C., Palma, S., & Sánchez, S. (2016). Antiparasitic efficacy of a Ricobendazole controlled release formulation against *Ancylostoma caninum* and *Trichuris sp* intended for oral administration in dogs. *Veterinaria (Montevideo)*, 52(204), 2-2.
- Dik, B., Uslu, U., & Işık, N. (2012). Türkiye'de Hayvanlarda ve İnsanlarda Myiasis. *Kafkas Üniversitesi Veteriner Fakültesi Dergisi*, 18(1), 37-42. <https://doi.org/10.9775/kvfd.2011.4654>
- Djuric, M., Milcic Matic, N., Davitkov, D., Glavinic, U., Davitkov, D., Vejnovic, B., & Stanimirovic, Z. (2019). Efficacy of oral fluralaner for the treatment of canine generalized demodicosis: a molecular-level confirmation. *Parasites & Vectors*, 12(1), 270. <https://doi.org/10.1186/s13071-019-3521-9>
- Durden, L. A. (2019). Lice (Phthiraptera). İçinde *Medical and Veterinary Entomology* (ss. 79-106). Elsevier. <https://doi.org/10.1016/B978-0-12-814043-7.00007-8>
- Dvorak, L., Bay, J., Crouch, D., & Corwin, R. (2000). Successful treatment of intratracheal cuterebrosis in two cats. *Journal of the American Animal Hospital Association*, 36(4), 304-308. <https://doi.org/10.5326/15473317-36-4-304>
- Eren, H., Aypak, S., Ural, K., & Seven, F. (2010). Traumatic Myiasis in A Dog and Ocular Myiasis in A Cat Cases due to *Lucilia sericata* (Diptera: Calliphoridae) Larvae. *Kafkas Üniversitesi Veteriner Fakültesi Dergisi*, 16(5), 883-886. <https://doi.org/10.9775/kvfd.2010.1844>
- Farrell, S., McGarry, J., Noble, P. M., Pinchbeck, G. J., Cantwell, S., Radford, A. D., & Singleton, D. A. (2023). Seasonality and other risk factors for fleas infestations in domestic dogs and cats. *Medical and Veterinary Entomology*, 37(2), 359-370. <https://doi.org/10.1111/mve.12636>
- Fitzgerald, K. T., & Flood, A. A. (2006). Hymenoptera Stings. *Clinical Techniques in Small Animal Practice*, 21(4), 194-204. <https://doi.org/10.1053/j.ct-sap.2006.10.002>
- Fourie, J. J., Horak, I. G., & de la Puente Redondo, V. (2010). Efficacy of a spot-on formulation of pyriprole on dogs infested with *Sarcoptes scabiei*. *Veterinary Record*, 167(12), 442-445. <https://doi.org/10.1136/vr.c4456>
- Fourie, J. J., Meyer, L., & Thomas, E. (2019). Efficacy of topically administered fluralaner or imidacloprid/moxidectin on dogs with generalised demodicosis. *Parasites & Vectors*, 12(1), 59. <https://doi.org/10.1186/s13071-018-3230-9>
- Fourie, L., Heine, J., & Horak, I. (2006). The efficacy of an imidacloprid/moxidectin combination against naturally acquired *Sarcoptes scabiei* infestations on dogs. *Australian Veterinary Journal*, 84(1-2), 17-21. <https://doi.org/10.1111/j.1751-0813.2006.tb13117.x>
- Fraser, A., Long, S., & le Chevoir, M. (2015). Concurrent idiopathic vestibular syndrome and facial nerve paralysis in a cat. *Australian Veterinary Journal*, 93(7), 252-254. <https://doi.org/10.1111/avj.12338>

- Geurden, T., Becskei, C., Six, R. H., Maeder, S., Latrofa, M. S., Otranto, D., & Farkas, R. (2018). Detection of tick-borne pathogens in ticks from dogs and cats in different European countries. *Ticks and Tick-borne Diseases*, 9(6), 1431-1436. <https://doi.org/10.1016/j.ttbdis.2018.06.013>
- Grant, D. (2018, Temmuz 21). Canine hookworm dermatitis (uncinariasis). *Veterinary Practice-InFocus*. <https://www.veterinary-practice.com/article/canine-hookworm-dermatitis-uncinariasis>
- Gross, T. L., Ihrke, P. J., Walder, E. J., & Affolter, V. K. (2005). Pelodera dermatitis. İçinde T. L. Gross, P. J. Ihrke, E. J. Walder, & Affolter V.K. (Ed.), *Skin diseases of the dog and cat – Clinical and histopathologic diagnosis* (ss. 449-451). Blackwell Publishing.
- Gunnarsson, L., Christensson, D., & Palmér, E. (2005). Clinical Efficacy of Selamectin in the Treatment of Naturally Acquired Infection of Sucking Lice (*Linognathus setosus*) in Dogs. *Journal of the American Animal Hospital Association*, 41(6), 388-394. <https://doi.org/10.5326/0410388>
- Hampel, V., Knaus, M., Schäfer, J., Beugnet, F., & Rehbein, S. (2018). Treatment of canine sarcoptic mange with afoxolaner (NexGard[®]) and afoxolaner plus milbemycin oxime (NexGard Spectra[®]) chewable tablets: efficacy under field conditions in Portugal and Germany. *Parasite*, 25, 63. <https://doi.org/10.1051/parasite/2018064>
- Harris, B. P., Miller, P. E., Bloss, J. R., & Pellitteri, P. J. (2000). Ophthalmomyiasis interna anterior associated with *Cuterebra* spp in a cat. *Journal of the American Veterinary Medical Association*, 216(3). <https://doi.org/10.2460/javma.2000.216.352>
- İnci, A., & Düzlü, Ö. (2009). Vektörler ve Vektörlerle Bulaşan Hastalıklar. *Erciyes Üniversitesi Veteriner Fakültesi Dergisi*, 6(1), 53-63.
- James, F. M., & Poma, R. (2010). Neurological manifestations of feline cuterebriasis. *Canadian Veterinary Journal*, 51(2).
- Kido, N., Akuta, T., Tarui, H., Imaizumi, K., Ueda, T., Ono, Y., Kikuchi-Ueda, T., Tanaka, S., & Omiya, T. (2017). New techniques to collect live *Sarcoptes scabiei* and evaluation of methods as alternative diagnostics for infection. *Parasitology Research*, 116(3), 1039-1042. <https://doi.org/10.1007/s00436-017-5385-2>
- Kohler-Aanesen, H., Saari, S., Armstrong, R., Péré, K., Taenzler, J., Zschiesche, E., & Heckerroth, A. R. (2017). Efficacy of fluralaner (Bravecto[™] chewable tablets) for the treatment of naturally acquired *Linognathus setosus* infestations on dogs. *Parasites & Vectors*, 10(1), 426. <https://doi.org/10.1186/s13071-017-2344-9>
- Krämer, F., Hüsken, R., Krüdwagen, E. M., Deuster, K., Blagburn, B., Straubinger, R. K., Butler, J., Fingerle, V., Charles, S., Settje, T., Schunack, B., & Stanneck, D. (2020). Prevention of transmission of *Borrelia burgdorferi* sensu lato and *Anaplasma phagocytophilum* by *Ixodes* spp. ticks to dogs treated with the Seresto[®] collar (imidacloprid 10% + flumethrin 4.5%). *Parasitology Research*, 119(1), 299-315. <https://doi.org/10.1007/s00436-019-06394-8>
- Kužner, J., Turk, S., Grace, S., Soni-Gupta, J., Fourie, J. J., Marchiondo, A. A., & Rugg,

- D. (2013). Confirmation of the efficacy of a novel fipronil spot-on for the treatment and control of fleas, ticks and chewing lice on dogs. *Veterinary Parasitology*, 193(1-3), 245-251. <https://doi.org/10.1016/j.vetpar.2012.11.006>
- Lebon, W., Beccati, M., Bourdeau, P., Brement, T., Bruet, V., Cekiera, A., Crosaz, O., Darmon, C., Guillot, J., Mosca, M., Pin, D., Popiel, J., Pomorska Handwerker, D., Larsen, D., Tielemans, E., Beugnet, F., & Halos, L. (2018). Efficacy of two formulations of afoxolaner (NexGard® and NexGard Spectra®) for the treatment of generalised demodicosis in dogs, in veterinary dermatology referral centers in Europe. *Parasites & Vectors*, 11(1), 506. <https://doi.org/10.1186/s13071-018-3083-2>
- Little, S. E. (2021). Fleas and Lice. İçinde *Greene's Infectious Diseases of the Dog and Cat* (ss. 1324-1337). Elsevier. <https://doi.org/10.1016/B978-0-323-50934-3.00106-3>
- Little, S., Saleh, M., Wohltjen, M., & Nagamori, Y. (2018). Prime detection of *Dirofilaria immitis*: understanding the influence of blocked antigen on heartworm test performance. *Parasites & Vectors*, 11(1), 186. <https://doi.org/10.1186/s13071-018-2736-5>
- Martins, D. B., de Oliveira, E. Z., Valandro, M. A., Franco, M., & de Souza, J. (2014). *Trichodectes canis* in puppy and adult dogs. *Comparative Clinical Pathology*, 23(5), 1485-1489. <https://doi.org/10.1007/s00580-013-1810-9>
- McTier, T. L., Pullins, A., Inskeep, G. A., Gagnon, G., Fan, H., Schoell, A., Bidgood, T., Login, J., & Meeus, P. (2017). Microfilarial reduction following ProHeart® 6 and ProHeart® SR-12 treatment in dogs experimentally inoculated with a resistant isolate of *Dirofilaria immitis*. *Parasites & Vectors*, 10(S2), 485. <https://doi.org/10.1186/s13071-017-2430-z>
- Miller, W. H., Griffin, C. E., & Campbell, K. L. (2013). *Muller and Kirk's Small Animal Dermatology* (W. H. Miller, C. E. Griffin, & K. L. Campbell, Ed.; 7. bs). Elsevier Mosby.
- Mueller, R. S. (2004). Treatment protocols for demodicosis: an evidence-based review. *Veterinary Dermatology*, 15(2), 75-89. <https://doi.org/10.1111/j.1365-3164.2004.00344.x>
- Mulinge, E., Njenga, S. M., Odongo, D., Magambo, J., Zeyhle, E., Mbae, C., Kagen-do, D., Kanyi, H., Traub, R. J., Wassermann, M., Kern, P., & Romig, T. (2020). Molecular identification of zoonotic hookworms in dogs from four counties of Kenya. *Journal of Helminthology*, 94, e43. <https://doi.org/10.1017/S0022149X1900018X>
- Namina, A., Capligina, V., Seleznova, M., Krumins, R., Aleinikova, D., Kivrane, A., Akopjana, S., Lazovska, M., Berzina, I., & Ranka, R. (2019). Tick-borne pathogens in ticks collected from dogs, Latvia, 2011–2016. *BMC Veterinary Research*, 15(1), 398. <https://doi.org/10.1186/s12917-019-2149-5>
- Nelson, C. T., Myrick, E. S., & Nelson, T. A. (2017). Clinical benefits of incorporating doxycycline into a canine heartworm treatment protocol. *Parasites & Vectors*,

10(S2), 515. <https://doi.org/10.1186/s13071-017-2446-4>

- Newton, H. (2019). Parasitic skin diseases. İçinde *Clinical Atlas of Canine and Feline Dermatology* (ss. 111-131). Wiley. <https://doi.org/10.1002/9781119226338.ch7>
- Norhidayu, S., Mohd Zain, S. N., Jeffery, J., & Lewis, J. W. (2012). The dog louse *Heterodoxus spiniger* from stray cats in Penang, Malaysia. *Tropical Biomedicine*, 29(2), 301-303.
- Ollivier, F. J., Barrie, K. P., Mames, R. N., Kallberg, M. E., Greiner, E. C., Plummer, C. E., Gelatt, K. N., Strubbe, D. T., & Brooks, D. E. (2006). Pars plana vitrectomy for the treatment of ophthalmomyiasis interna posterior in a dog. *Veterinary Ophthalmology*, 9(4), 259-264. <https://doi.org/10.1111/j.1463-5224.2006.00477.x>
- Orr, B., Ma, G., Koh, W. L., Malik, R., Norris, J. M., Westman, M. E., Wigney, D., Brown, G., Ward, M. P., & Šlapeta, J. (2020). Pig-hunting dogs are an at-risk population for canine heartworm (*Dirofilaria immitis*) infection in eastern Australia. *Parasites & Vectors*, 13(1), 69. <https://doi.org/10.1186/s13071-020-3943-4>
- Osorio-Pinzon, J., Palencia, A., Cruz-Calderon, S., & Rodriguez-Morales, A. J. (2021). Myiasis and Tungiasis. *Current Tropical Medicine Reports*, 8(2), 112-120. <https://doi.org/10.1007/s40475-021-00233-6>
- Park, J. S., Lee, M. J., Chung, K. H., Ko, D. K., & Chung, H. (2013). Live bee acupuncture (Bong-Chim) dermatitis: Dermatitis due to live bee acupuncture therapy in Korea. *International Journal of Dermatology*, 52(12), 1519-1524. <https://doi.org/10.1111/ijd.12161>
- Pollmeier, M., Pengo, G., Jeannin, P., & Soll, M. (2002). Evaluation of the efficacy of fipronil formulations in the treatment and control of biting lice, *Trichodectes canis* (De Geer, 1778) on dogs. *Veterinary Parasitology*, 107(1-2), 127-136. [https://doi.org/10.1016/S0304-4017\(02\)00090-0](https://doi.org/10.1016/S0304-4017(02)00090-0)
- Rajesh, A., Wise, L., & Hibma, M. (2019). The role of Langerhans cells in pathologies of the skin. *Immunology & Cell Biology*, 97(8), 700-713. <https://doi.org/10.1111/imcb.12253>
- Rutland, B. E., Byl, K. M., Hydeskov, H. B., Minitier, B., & Johnson, C. A. (2017). Systemic manifestations of *Cuterebra* infection in dogs and cats: 42 cases (2000–2014). *Journal of the American Veterinary Medical Association*, 251(12), 1432-1438. <https://doi.org/10.2460/javma.251.12.1432>
- Saari, S. A., & Nikander, S. E. (2006). *Pelodera* (syn. *Rhabditis*) *strongyloides* as a cause of dermatitis – a report of 11 dogs from Finland. *Acta Veterinaria Scandinavica*, 48(1), 18. <https://doi.org/10.1186/1751-0147-48-18>
- Sancak, A. A., & Demir, B. (2013). Ankara Üniversitesi Veteriner Fakültesi İç Hastalıkları Anabilim Dalı Kliniği'ne 2010-2012 yılları arasında getirilen köpek ve kedilerde görülen deri hastalıklarının değerlendirilmesi. Ankara Üniversitesi Sağlık Bilimleri Enstitüsü.
- Satasiya, C. G., Vagh, A. A., Bilwal, A. K., Parasana, D. K., & Thumar, M. N. (2023). Evaluation of hematological and biochemical parameters in canine demodico-

- sis. *International Journal of Veterinary Sciences and Animal Husbandry*, 8(3), 151-153.
- Scanlin, S., & Michaels, J. R. (2023). Acute onset of circling and dull mentation in a 1-year-old male neutered domestic shorthair cat. *Journal of the American Veterinary Medical Association*, 261(6), 1-4. <https://doi.org/10.2460/javma.22.10.0465>
- Schnur, H. J., Zivotofsky, D., & Wilamowski, A. (2009). Myiasis in domestic animals in Israel. *Veterinary Parasitology*, 161(3-4), 352-355. <https://doi.org/10.1016/j.vetpar.2009.01.026>
- Shanks, D. J., Gautier, P., McTier, T. L., Evans, N. A., Pengo, G., & Rowan, T. G. (2003). Efficacy of selamectin against biting lice on dogs and cats. *Veterinary Record*, 152(8), 234-237. <https://doi.org/10.1136/vr.152.8.234>
- Sherratt, M. J., Hopkinson, L., Naven, M., Hibbert, S. A., Ozols, M., Eckersley, A., Newton, V. L., Bell, M., & Meng, Q.-J. (2019). Circadian rhythms in skin and other elastic tissues. *Matrix Biology*, 84, 97-110. <https://doi.org/10.1016/j.matbio.2019.08.004>
- Sivajothi, S., Sudhakar Reddy, B., & Rayulu, V. C. (2015). Demodicosis caused by *Demodex canis* and *Demodex cornei* in dogs. *Journal of Parasitic Diseases*, 39(4), 673-676. <https://doi.org/10.1007/s12639-013-0405-3>
- Six, R. H., Becskei, C., Mazaleski, M. M., Fourie, J. J., Mahabir, S. P., Myers, M. R., & Sloodmans, N. (2016). Efficacy of sarolaner, a novel oral isoxazoline, against two common mite infestations in dogs: *Demodex* spp. and *Otodectes cynotis*. *Veterinary Parasitology*, 222, 62-66. <https://doi.org/10.1016/j.vetpar.2016.02.027>
- Stiles, J., & Rankin, A. (2006). Ophthalmomyiasis interna anterior in a cat: surgical resolution. *Veterinary Ophthalmology*, 9(3), 165-168. <https://doi.org/10.1111/j.1463-5224.2006.00461.x>
- Sykes, J. E., Merkel, L., & Little, S. E. (2021). Myiasis. İçinde *Greene's Infectious Diseases of the Dog and Cat* (ss. 1347-1358). Elsevier. <https://doi.org/10.1016/B978-0-323-50934-3.00108-7>
- Şahin, R., & Yıldız, K. (2015). Galaktojen Yol: Parazitlerin Yeni Bir Konağa Ulaşmasında Alternatif Bulaşma Yolu. *Animal Health Production and Hygiene*, 4(2), 424-428.
- Tarello, W. (2011). Clinical Aspects of Dermatitis Associated with *Dirofilaria repens* in Pets: A Review of 100 Canine and 31 Feline Cases (1990–2010) and a Report of a New Clinic Case Imported from Italy to Dubai. *Journal of Parasitology Research*, 2011, 1-7. <https://doi.org/10.1155/2011/578385>
- Tieber, L. M., Axlund, T. W., Simpson, S. T., & Hathcock, J. T. (2006). Survival of a Suspected Case of Central Nervous System Cuterebrosis in a Dog: Clinical and Magnetic Resonance Imaging Findings. *Journal of the American Animal Hospital Association*, 42(3), 238-242. <https://doi.org/10.5326/0420238>
- Tirloni, L., Lu, S., Calvo, E., Sabadin, G., Di Maggio, L. S., Suzuki, M., Nardone, G., da

- Silva Vaz, I., & Ribeiro, J. M. C. (2020). Integrated analysis of sialotranscriptome and sialoproteome of the brown dog tick *Rhipicephalus sanguineus* (s.l.): Insights into gene expression during blood feeding. *Journal of Proteomics*, 229, 103899. <https://doi.org/10.1016/j.jprot.2020.103899>
- Tsai, Y.-J., Chung, W.-C., Wang, L.-C., Ju, Y.-T., Hong, C.-L., Tsai, Y.-Y., Li, Y.-H., & Wu, Y.-L. (2011). The Dog Mite, *Demodex canis* : Prevalence, Fungal Co-Infection, Reactions to Light, and Hair Follicle Apoptosis. *Journal of Insect Science*, 11(76), 1-13. <https://doi.org/10.1673/031.011.7601>
- Turgut, K., & Börkür, K. (2002). Paraziter Dermatozlar. İçinde K. Turgut & K. Börkür (Ed.), *Kedi ve Köpek Dermatolojisi* (ss. 103-132). Bahçivanlar Basım Sanayi A.Ş.
- Tüzer, E., Muz, M. N., Bilgin, Z., Erçin, S., & Tınar, R. (2010). Efficacy of Fipronil Spot on Against Fleas on Cats and Dogs and Ticks on Dogs. *Kafkas Üniversitesi Veteriner Fakültesi Dergisi*, 16(3), 469-472. <https://doi.org/10.9775/kvfd.2009.1044>
- Venturo Barriga, R. A., Defalque, V. E., Guzman Rodriguez, J., & Morales-Cauti, S. (2022). Treatment of a biting louse infestation caused by *Heterodoxus spiniger* with sarolaner in one dog. *The Japanese Journal of Veterinary Dermatology*, 28(1), 21-015. <https://doi.org/10.2736/jjvd.28.11>
- Weeks, E. N. I., Allan, S. A., Gezan, S. A., & Kaufman, P. E. (2020). Auto-dissemination of commercially available fungal pathogens in a laboratory assay for management of the brown dog tick *Rhipicephalus sanguineus*. *Medical and Veterinary Entomology*, 34(2), 184-191. <https://doi.org/10.1111/mve.12426>
- Woldemeskel, M., & Hawkins, I. (2017). First report of vascular invasion of demodex mites with thrombi and dissemination to visceral lymph nodes in a dog. *Veterinary Parasitology*, 236, 93-96. <https://doi.org/10.1016/j.vetpar.2017.02.006>
- Wyman, M., Starkey, R., Weisbrode, S., Filko, D., Grandstaff, R., & Ferrebee, E. (2005). Ophthalmomyiasis (interna posterior) of the posterior segment and central nervous system myiasis: *Cuterebra* spp. in a cat. *Veterinary Ophthalmology*, 8(2), 77-80. <https://doi.org/10.1111/j.1463-5224.2005.00343.x>
- Yilmaz, O., & Kose, M. (2014). Vulvo-vaginal myiasis in a queen caused by *Lucilia sericata* (Diptera: Nematocera: Calliphoridae). *Eurasian Journal of Veterinary Sciences*, 30(2), 108-110.
- Zhang, M., Heikkinen, L., Knott, K. E., & Wong, G. (2019). De novo transcriptome assembly of a facultative parasitic nematode *Pelodera* (syn. *Rhabditis*) *strongyloides*. *Gene*, 710, 30-38. <https://doi.org/10.1016/j.gene.2019.05.041>