EDİTÖR **PROF. DR. SADULLAH KAYA**

ENDODONTİ

Alanında Uluslararası Güncel Yaklaşımlar

Haziran 2026

SERÜVEN YAYINEVİ

Genel Yayın Yönetmeni / Editor in Chief • C. Cansın Selin Temana

Kapak & İç Tasarım / Cover & Interior Design • Serüven Yayınevi

Birinci Basım / First Edition • © Haziran 2026

ISBN • 978-625-8810-27-1

© copyright
Bu kitabın yayın hakkı Serüven Yayınevi'ne aittir.
Kaynak gösterilmeden alıntı yapılamaz, izin almadan hiçbir yolla çoğaltılamaz. The right to publish this book belongs to Serüven Publishing. Citation can not be shown without the source, reproduced in any way without permission.

Serüven Yayınevi / Serüven Publishing
Türkiye Adres / Turkey Address: Kızılay Mah. Fevzi Çakmak 1. Sokak
Ümit Apt No: 22/A Çankaya/ANKARA
Telefon / Phone: 05437675765
web: www.seruvenyayinevi.com
e-mail: seruvenyayinevi@gmail.com

Baskı & Cilt / Printing & Volume
Sertifika / Certificate No: 47083

ENDODONTİ ALANINDA ULUSLARARASI GÜNCEL YAKLAŞIMLAR

EDİTÖR **PROF. DR. SADULLAH KAYA**

İÇİNDEKİLER

BÖLÜM 1

KİTOSAN: KİMYASAL TEMELLERİ VE DİŞ HEKİMLİĞİNDE YENİLİKÇİ UYGULAMALARI 1

Beyza ÇOTUR

BÖLÜM 2

DİŞ HEKİMLİĞİNDE REHBERLİ UYGULAMALAR: REHBERLİ ENDODONTİYE GÜNCEL BAKIŞ 13

Hazal FAİZ ARSLANPARÇASI

Mehmet Ali ARSLANPARÇASI

BÖLÜM 3

REJENERATİF ENDODONTİK TEDAVİLER: BİYOLOJİK TEMELLER VE KLİNİK UYGULAMA PROTOKOLLERİ

İrfan YÜKSEKKAYA 29

BÖLÜM 4

ENDODONTİDE KONİK IŞINLI BİLGİSAYARLI TOMOGRAFİ (KIBT): TEŞHİS VE TEDAVİ PLANLAMASINDAKİ YERİ 45

Serkan UÇMAK

Batuhan KÖKCİ

BÖLÜM 5

KÖK KANAL SİSTEMİNDE CANDİDA ALBİCANS: İNATÇI ENDODONTİK ENFEKSİYONLARDA FUNGAL BİYOFİLMLERİN ROLÜ 57

Beyza ÇOTUR

BÖLÜM 6

ENDO-PERİO LEZYONLAR TANI VE TEDAVİ YAKLAŞIMLARI 67

ÖZGE YÜKSEKKAYA

İRFAN YÜKSEKKAYA

Bölüm
1

KİTOSAN: KİMYASAL TEMELLERİ VE DİŞ HEKİMLİĞİNDE YENİLİKÇİ UYGULAMALARI

Beyza ÇOTUR[1]

1 Uzman DT, Selçuk Üniversitesi Diş Hekimliği Fakültesi Endodonti Anabilim Dalı
Orcid:0009-0002-2046-1763

1. Giriş

Modern diş hekimliği uygulamalarında, tedavi başarı oranlarını artırmak ve çevre biyolojik dokularda oluşabilecek toksisiteyi en aza indirmek amacıyla biyomimetik (doğayı taklit eden) ve biyouyumlu materyallere olan talep her geçen gün artmaktadır. Doğada selülozdan sonra en bol bulunan ikinci biyopolimer olan kitinden türetilen kitosan, bu alandaki en popüler organik bileşiklerden biridir (Rinaudo, 2006). Kitosan; sitotoksik olmaması, insan dokularında doğal enzimlerle (lizozim) yıkılabilmesi, mükemmel antimikrobiyal ve kanama durdurucu (hemostatik) kapasitesi sayesinde tıbbın ve diş hekimliğinin birçok disiplininde odak noktası haline gelmiştir (Aranaz vd., 2009; Husain vd., 2017).

Kitosan, ticari ölçekte genellikle yengeç ve karides gibi kabuklu deniz canlılarının dış iskeletlerinde veya bazı mantar türlerinin hücre duvarlarında bulunan kitin bileşiğinin deasetilasyonuyla elde edilen bir polisakkarittir. Kitosanın fizikokimyasal özellikleri, iskeletsel yapıların pörözitesini belirleyerek bu yapıların hem mekanik dayanımını hem de biyolojik etkileşim potansiyelini doğrudan etkilemektedir (Hatab ve ark 2015).

Kitosan, biyouyumluluğu ve toksik olmaması nedeniyle biyomedikal uygulamalarda dikkat çeken bir polimerdir. Antibakteriyel özellik göstermesinin yanı sıra, jel formu oluşturabilme kapasitesine sahiptir. Ayrıca, alkalin fosfataz enzim aktivitesini teşvik edebilmekte ve fibroblastlar ile odontoblast benzeri hücrelerin çoğalmasını destekleyici etkiler sergileyebilmektedir (Croisier ve Jérôme 2013). Farklı geometrik formlara dönüştürülebilen poroz bir yapı sunan bu iskelet sistemi, hidrofilik karakteri sayesinde hücrelerin adezyonunu ve proliferasyonunu olumlu yönde etkilemektedir (Muzzarelli 2011).

2. Kitosanın Genel Tanımı, Biyokimyasal Yapısı ve Türevleri

Kitosan, poli-beta(1→4)-N-asetil-D-glukozamin molekülünün (kitin) alkali hidroliz yoluyla kısmi deasetilasyonu sonucunda elde edilen lineer (doğrusal) bir polisakkarittir.

2.1. Deasetilasyon Derecesi (DD) ve Çözünürlük Problemi

Bir polimerin fonksiyonel olarak "kitosan" özelliklerini sergileyebilmesi için, deasetilasyon derecesinin (DD) minimum %50'nin üzerinde olması gerekmektedir (Kurita, 2006). Kitosan, doğal formunda pKa değeri yaklaşık 6.2 ila 7.0 arasındadır. Bu nedenle fizyolojik pH'da (nötral) veya bazik ortamlarda çözünmez. Çözünmesi için genellikle %1-2'lik asetik asit veya laktik asit gibi zayıf organik asitlere ihtiyaç duyar. Asidik ortamda molekül üzerindeki serbest amino (NH_2) grupları protonlanarak (NH_3) katyonik bir polielektrolit haline gelir.

2.2. Kimyasal Modifikasyonlar ve Suda Çözünebilen Türevleri

Kitosanın sadece asidik ortamda çözünebilmesi, pulpa gibi hassas dokularda irritasyona yol açabilmesi nedeniyle klinik kullanımını sınırlayabilmektedir. Günümüzde araştırmacılar, kimyasal modifikasyonlarla nötral pH'da bile suda çözünebilen kitosan türevleri geliştirmiştir:

- **Karboksimetil Kitosan (CMC):** Kitosan zincirine karboksimetil gruplarının eklenmesiyle elde edilir. Geniş bir pH aralığında suda çözünebilir, biyouyumluluğu saf kitosandan daha yüksektir ve özellikle doku mühendisliğinde yoğun olarak tercih edilir (Aranaz vd., 2009).

- **Kuaternize Kitosan (N,N,N-Trimetil Kitosan):** Amino gruplarının kuaternizasyonu ile elde edilen bu türev, nötral ve hatta alkali ortamlarda kalıcı pozitif yük taşır. Bu sayede fizyolojik ortamlarda saf kitosandan çok daha güçlü bir antibakteriyel etki sergiler.

2.3. Biyolojik Etki Mekanizmaları

Kitosanın klinik başarılarındaki temel mekanizmalar üç ana başlıkta incelenir:

1. Antimikrobiyal Mekanizma: Polikatyonik yapısı sayesinde (özellikle asidik ortamlarda), bakteri hücre duvarındaki negatif yüklü bölgelere (Gram-negatiflerin dış membranındaki lipopolisakkaritlere, Gram-pozitiflerdeki teikoik aside bağlanır. Hücre membran geçirgenliğini bozarak intraselüler protein sızıntısına yol açar (Goy, de Britto, & Assis, 2009).

Kitosanın *E. faecalis* ve *C. albicans'ın* hem planktonik hücrelerine hem de biyofilm yapılarına karşı engelleyici etkiler gösterdiği belirtilmiştir (Pu ve ark 2014, Wang ve ark 2020). Bu nedenle, antimikrobiyal özellik gösteren bir kanal içi tedavi materyali olarak kullanılabilir. Önceki araştırmalar, bazı kitosan türevlerinin *E. faecalis* ve *C. albicans* gibi yaygın oral *Candida* türlerine karşı etkili olduğunu ortaya koymuştur (Namangkalakul ve ark 2020, Supotngarmkul ve ark 2020, Srimaneepong ve ark 2021). Özellikle 1700 kDa ve 2100 kDa moleküler ağırlığa sahip kitosan türlerinin E. faecalis üzerinde etkili olduğu görülmüştür; ancak bu etkinin ortaya çıkabilmesi için bir saatten uzun süren temas gerekebilmektedir (Supotngarmkul ve ark 2020). Söz konusu kitosan türevlerinin kanal içi tedavi ajanlarına dönüştürülme potansiyelinin yüksek olduğu düşünülmektedir (Parolia ve ark 2020, Supotngarmkul ve ark 2020).

2. Şelasyon (Chelating) Etkisi: Moleküler yapısındaki hidroksil ve amino grupları; kalsiyum, çinko ve demir gibi inorganik iyonlarla birleşerek güçlü kompleksler oluşturur. Bu özellik, diş dokularında erozyon yaratmadan demineralizasyon yapabilmesini sağlar.

3. **Hemostatik Mekanizma:** Klasik pıhtılaşma kaskadından (faktör aktivasyonundan) tamamen bağımsız çalışır. Kitosan, güçlü pozitif yükü sayesinde negatif yüklü eritrositleri (kırmızı kan hücreleri) doğrudan kendisine çekerek hızlı bir hücre agregasyonu (kümelenme) ve pıhtı tıkacı oluşturur (Husain vd., 2017).

3. Kitosanın Diş Hekimliğinde Spesifik Kullanım Alanları

Kitosan, biyomedikal alanda kullanılmak üzere; nanopartikül, nanofiber, iskele, hidrojel ve membran gibi farklı formlarda hazırlanabilmektedir. Bu çeşitlilik, kitosanın uygulama alanına özgü olarak uyarlanmasını ve belirli biyomedikal amaçlara uygun hale getirilmesini sağlamaktadır (Abourehab ve ark 2022).

3.1. Endodonti: İrigasyon, Çökelti Yönetimi ve Biyofilm Eliminasyonu

- **Smear Tabakası Yönetimi:** Kök kanal preparasyonunda dentin tübüllerini tıkayan smear tabakasını uzaklaştırmak için standart olarak %17'lik EDTA kullanılır. Ancak EDTA, dentinden kalsiyumu çok agresif şekilde çekerek peritübüler dentin mikrosertliğini azaltır. %0,2'lik kitosan solüsyonları ise EDTA ile eşdeğer bir smear uzaklaştırma kapasitesi sunarken, dentin yüzeyinde erozyona neden olmaz (Pimenta vd., 2012).

- **NaOCl ile Etkileşim ve Çökelti Problemi:** Endodontide en büyük zorluklardan biri irrigasyon ajanlarının karıştırılmasıdır. Antimikrobiyal amaçlı kullanılan Klorheksidin (CHX) ile Sodyum Hipoklorit (NaOCl) kanalda birleştiğinde, dentin tübüllerini tıkayan ve potansiyel olarak kanserojen olan toksik turuncu/kahverengi bir çökelti (Para-kloroanilin - PCA) oluşturur. Kitosan solüsyonları ise NaOCl ile yıkandığında hiçbir toksik çökelti oluşturmaz; aksine kök kanal duvarında temiz bir yüzey bırakır (Ballal vd., 2015).

- **Nanopartiküler Kanal İçi Medikamanlar:** *Enterococcus faecalis* biyofilmlerini yıkmak için kitosan nanopartikülleri (CS-NP) geliştirilmiştir. Düşük molekül ağırlıkları sayesinde dentin tübüllerinin derinliklerine penetre olabilen bu partiküller, bakteri DNA'sına bağlanarak transkripsiyonu engeller (Shrestha & Kishen, 2016).

3.2. Restoratif Diş Hekimliği: Adezyon Stabilitesi ve Biyomimetik Remineralizasyon

- **Enzimatik Yıkımın İnhibisyonu (MMP İnhibitörü):** Rezin kompozit dolguların başarısızlıklarının temel nedeni, hibrit tabakasındaki açıkta kalan kolajenlerin konakçı kaynaklı Matriks Metalloproteinaz (MMP-2, MMP-9) enzimleri tarafından yıkılmasıdır. Kitosan primer olarak uygulandığında, enzimlerin aktif bölgesindeki çinko iyonlarını şelatlayarak MMP aktivitesini durdurur ve restorasyonun ömrünü uzatır (Elsaka, 2012).

· **Dentin Remineralizasyonu:** Modern çürük biliminde, çürümüş dentini tamamen frezlemek yerine yeniden mineralize etmek amaçlanır. Kitosan, amorf kalsiyum fosfat (ACP) ile birleştirilerek "Kitosan-ACP nanokompleksleri" oluşturulduğunda, doğal dentindeki non-kollajenöz proteinlerin (NCP) rolünü taklit eder. Kitosan, kalsiyum ve fosfat iyonlarını demineralize kolajen ağına taşıyarak intrafibriler dentin remineralizasyonunu tetikler (Diolosà vd., 2014).

3.3. Periodontoloji ve Oral Cerrahi

· **Cerrahi Alan Hemostazı ve İyileşme:** Çekim soketlerinde veya periodontal flep operasyonlarında kullanılan kitosan bazlı süngerler, anında kanama kontrolü sağlar. Aynı zamanda bölgeye nötrofil ve makrofaj göçünü uyararak erken dönem yara iyileşmesi fazını hızlandırır.

· **Yönlendirilmiş Doku Rejenerasyonu (YDR):** Kemik içi defektlerde kullanılan kitosan membranlar, epitel hücrelerinin defekte göçünü mekanik olarak engellerken, osteoblastik hücrelerin adezyonunu ve proliferasyonunu destekleyen biyoaktif bir iskele (scaffold) görevi görür (Spin-Neto vd., 2013).

3.4. İmplantoloji: Titanyum Yüzey Modifikasyonları ve Peri-implantitis Yönetimi

· Dental implantolojide altın standart olan titanyum (Ti) ve titanyum alaşımları, mükemmel mekanik özelliklere sahip olmalarına rağmen biyoinert materyallerdir; yani çevre dokularla doğrudan biyolojik bir bağ kurmazlar. Ayrıca, pürüzlendirilmiş titanyum yüzeyler *Porphyromonas gingivalis* ve *Streptococcus mutans* gibi patojenlerin kolonizasyonuna açıktır ve bu durum peri-implantitis ile sonuçlanarak implant kaybına neden olabilir (Avezov vd., 2015).

· Kitosan, titanyum implant yüzeylerinin modifikasyonunda (kaplanmasında) biyoaktif bir arayüz olarak kullanılmaktadır. Elektroforetik biriktirme (electrophoretic deposition) veya silanizasyon bağlama yöntemleriyle titanyum yüzeyine entegre edilen kitosan kaplamalar iki temel fonksiyon üstlenir:

· **Osteokondüksiyonun Artırılması:** Kitosanın hidrofilik doğası ve biyolojik yapısı, kan proteinlerinin (fibronektin, vitronektin) implant yüzeyine adsorpsiyonunu hızlandırır. Bu durum, osteoblastların (kemik yapıcı hücreler) implant yüzeyine daha hızlı tutunmasını ve çoğalmasını sağlayarak erken dönem osseointegrasyonu (kemiğe kaynama sürecini) maksimize eder (Bumgardner vd., 2003).

· **Antibakteriyel Yüzey Kalkanı:** Katyonik kitosan tabakası, implant çevresinde asidik bir inflamasyon geliştiğinde etrafındaki bakterilerin hücre zarlarını elektrostatik olarak bozarak peri-implant mukozitis ve peri-implantitis gelişimini preoperatif olarak engeller.

3.5. Oral Patoloji: Mukoadheziv İlaç Taşıyıcı Sistemler

· Oral mukoza; sürekli tükürük akışı, çiğneme kuvvetleri ve dil hareketleri nedeniyle lokal ilaç uygulamalarının (krem, gargara, merhem) kısa sürede yıkanıp uzaklaştığı zorlu bir anatomik bölgedir. Rekürrent Aftöz Stomatit (RAS), Oral Liken Planus veya oral kandidiyazis gibi mukozal lezyonların tedavisinde, etken maddenin lezyon üzerinde uzun süre kalması klinik başarı için esastır.

· Kitosan, içerdiği serbest amino grupları ve hidroksil grupları sayesinde oral mukozadaki glikoproteinlerle (özellikle negatif yüklü müsin molekülleriyle) hidrojen bağları ve elektrostatik etkileşimler kurarak olağanüstü bir mukoadhezyon (mukozaya yapışma) gösterir (Şenel, 2020).

· **Kitosan Yamalar ve Filmler:** Kortikosteroidler (triamsinolon asetonid gibi) veya antifungal ajanlar (nistatin) kitosan polimer matriksine hapsedilerek ince filmler veya biyo-yamalar (patch) halinde üretilebilir. Bu filmler lezyon bölgesine yapıştığında tükürük ile yıkansalar dahi saatlerce yerinde kalarak ilacın sıfırıncı derece kinetikle (sabit bir hızda) kontrollü salınımını sağlar.

· **Lokal Anestezi ve Ağrı Kontrolü:** Topikal anesteziklerin (lidokain, benzokain) kitosan hidrojelleri içerisinde mukozaya uygulanması, anestezik maddenin dokuya penetrasyonunu artırır ve anestezinin süresini uzatarak hastanın postoperatif konforunu yükseltir (Ribeiro vd., 2017).

3.7. Ortodonti: Braket Çevresi Demineralizasyon ve Beyaz Nokta Lezyonlarının Yönetimi

· Sabit ortodontik apareyler (braketler, ark telleri, tüpler), mine yüzeyindeki doğal temizlenme mekanizmalarını (tükürük yıkaması ve kas hareketleri) zorlaştırarak çok sayıda retansiyon alanı oluşturur. Bu biyomekanik dezavantaj, *Streptococcus mutans* ve *Lactobacillus* türlerinin kolonizasyonunu artırarak, mine yüzeyinde opak ve tebeşirimsi bir görünüme sahip "Beyaz Nokta Lezyonları" (White Spot Lesions - WSL) adı verilen erken dönem çürük başlangıçlarının oluşmasına neden olur.

· Kitosan, ortodontik tedavilerde sıkça karşılaşılan bu iatrojenik demineralizasyonu önlemek amacıyla polimerik taşıyıcı sistemlere entegre edilmektedir:

· **Antimikrobiyal Ortodontik Adezivler ve Primerler:** Kitosan nanopartiküllerinin (CS-NP) ortodontik primerlere veya yapıştırıcı rezinlere eklenmesi, braket çevresinde kalıcı bir antibakteriyel kalkan oluşturur. Literatürdeki *in vitro* çalışmalar, ağırlıkça %1 ila %2 oranında kitosan nanopartikülü eklenmiş ortodontik adezivlerin, braketlerin mineye olan makaslama bağlanma dayanımını (shear bond strength) klinik olarak kabul edilebilir sınırların (6-8 MPa) altına düşürmeden güçlü bir anti-biyofilm etki gösterdiğini kanıtlamıştır (Mirhashemi vd., 2013).

· **Şeffaf Plak Kaplamaları:** Günümüzde giderek popülerleşen şeffaf ortodontik plak tedavilerinde, plağın diş yüzeyini tamamen örtmesi nedeniyle tükürüğün tamponlama kapasitesi azalır. Plakların iç yüzeylerinin polikatyonik kitosan ile ince bir film tabakası halinde kaplanması, kapalı ortamda gelişebilecek asidojenik bakteri üremesini hücre zarı disrüpsiyonu yoluyla engellemektedir.

3.8. Koruyucu ve Pediatrik Diş Hekimliği: Çürük Önleyici Formülasyonlar

· Çocuk hastalarda (pediatrik diş hekimliği) çürük insidansının kontrolü ve kooperasyon eksikliği nedeniyle restoratif tedavilerin uygulanması zorlayıcıdır. Kitosanın memeli dokularına toksik olmaması ve yutulması halinde dahi "genel olarak güvenli" (GRAS) statüsünde biyolojik olarak yıkılabilmesi, onu pediatrik formülasyonlar için ideal bir biyo-ajan yapmaktadır.

· **Biyoaktif Fissür Örtücüler:** Molar dişlerin oklüzal yüzeylerindeki derin olukları kapatarak çürüğü önlemeyi hedefleyen rezin bazlı fissür örtücülere "kitosan-florür mikropartikülleri" eklenerek "akıllı" (smart) dento-materyaller üretilmiştir. Kitosan, florür iyonlarını yapısındaki amino grupları ile şelatlayarak hapseder. Ağız içindeki pH düştüğünde (asidik atak başladığında) kitosan matriksi genleşerek ortama hızla florür salar; ortam nötralize olduğunda ise tükürükteki veya diş macunundaki florürü geri emerek depolar (flor recharge özelliği). Bu durum çürüğe karşı uzun dönemli ve dinamik bir koruma kalkanı yaratır (Zhang vd., 2021).

· **Nano Gümüş Florür (NSF) ve Kitosan Kompleksleri:** Süt dişlerindeki derin dentin çürüklerini durdurmak amacıyla geleneksel olarak kullanılan Gümüş Diamin Florür (SDF), dişi oksitlenme reaksiyonu nedeniyle koyu siyaha boyamakta ve estetik handikaplar yaratmaktadır. Yeni nesil geliştirilen "Kitosan Stabilize Nano Gümüş Florür (NSF)" solüsyonlarında ise kitosan, gümüş nanopartiküllerinin etrafını sararak hem partikül agregasyonunu (çökelmeyi) hem de dişin kararmasını büyük ölçüde engeller. NSF solüsyonları çürük kavitesine uygulandığında, kitosan demineralize dentin kolajenleri ile çapraz bağ kurarak dokuyu stabilize eder ve minimal müdahale diş hekimliği (MID) felsefesine uygun, frez kullanmadan tedavi imkanı sunar (Targino vd., 2014).

· **Cam İyonomer Simanların (GIC) Modifikasyonu:** Pediatrik diş hekimliğinde sıklıkla tercih edilen cam iyonomer simanların en büyük dezavantajı olan düşük bükülme dayanımını gidermek ve restorasyon kenarlarındaki sızıntıyı önlemek amacıyla materyale %10'a kadar kitosan modifikasyonları yapılmaktadır. Kitosanın polimerik ağı, GIC'nin mekanik stresini absorbe ederken sekonder çürük oluşumunu engeller.

4. Kitosan Uygulamalarının Klinik Avantaj ve Sınırlılıkları

Parametre	Avantajlar	Sınırlılıklar
Biyolojik Uyumluluk	Tamamen biyouyumludur. Vücutta toksik olmayan oligosakkaritlere yıkılır (lizozim enzimi ile).	Doğal kitosan formülasyonlarının hazırlanması için asidik çözücülere ihtiyaç duyulması doku iritasyonu yaratabilir.
Biyomimetik Potansiyel	Kolajen ile çapraz bağ kurarak adezyonu korur; remineralizasyon için iyon taşıyıcısı görevi görür.	Sentetik polimerlere (örneğin PEEK) kıyasla tek başına kullanıldığında mekanik dayanıklılığı ve direnci düşüktür.
Antimikrobiyal Profil	Bakteri membran geçirgenliğini fiziksel olarak bozduğu için mutasyonel antibiyotik direnci (rezistans) gelişmez.	Antimikrobiyal aktivitesi pH bağımlıdır. Fizyolojik pH'da katyonik yük azaldığı için etkinliği düşer (Kuaternize türevler hariç).
İrrigasyon Karakteristiği	NaOCl ile karıştığında toksik çökelti yapmaz. Dentinde mikrosertlik kaybına ve erozyona yol açmaz.	Sodyum hipoklorit gibi vital/nekrotik pulpa dokusunu (organik dokuyu) kimyasal olarak eritme (tissue dissolution) kapasitesi yoktur.

5. Kitosanın Biyogüvenlik Profili, Regülasyonlar ve Klinik Çeviri Zorlukları

Kitosanın *in vitro* (laboratuvar) ve *in vivo* (hayvan modelleri) çalışmalarda gösterdiği üstün başarıların klinik pratiğe tam anlamıyla entegre edilebilmesi için biyogüvenlik ve standardizasyon parametrelerinin aşılması gerekmektedir.

5.1. Toksisite ve İmmünojeniite (Alerji Riski)

Kitosan, ABD Gıda ve İlaç Dairesi (FDA) tarafından diyet takviyeleri ve yara örtüleri (hemorajik travma pedleri) için "GRAS" (Generally Recognized as Safe - Genel Olarak Güvenli Kabul Edilen) statüsünde onaylanmıştır (Kean & Thanou, 2010). Biyolojik olarak memeli enzimleri (lizozim, kitinaz) tarafından glukozamin ve N-asetilglukozamin gibi vücudun kendi metabolitlerine yıkıldığı için sistemik toksisitesi yoktur.

Diş hekimliği pratiğinde hastaların en sık sorduğu sorulardan biri, kabuklu deniz ürünleri alerjisi olan bireylerde kitosan kullanımının anafilaksiye yol açıp açmayacağıdır. Literatür, deniz ürünleri alerjisinin polisakkaritlere (kitin/kitosan) değil, bu canlıların kaslarında bulunan spesifik proteinlere (tropomiyozin) karşı geliştiğini kanıtlamıştır. Yüksek saflıkta (protein kalıntılarından tamamen arındırılmış) medikal derece kitosan ürünlerinin alerjik reaksiyon tetikleme riski teorik olarak sıfıra yakındır; ancak regülasyonlar gereği üretim sonrası protein rezidü testlerinin sıkı bir şekilde yapılması zorunludur.

5.2. Üretim Standardizasyonundaki Mühendislik Zorlukları

Medikal cihaz regülasyonlarında (örneğin Avrupa Birliği MDR veya FDA 510(k) süreçlerinde) kitosan bazlı diş hekimliği materyallerinin ruhsatlandırılmasındaki en büyük darboğaz partiler arası (batch-to-batch) değişkenliktir. Kitosan doğal bir kaynaktan elde edildiği için:

- Molekül ağırlığı (Mw),
- Deasetilasyon derecesi (DD),
- Polidispersite indeksi (PDI) doğal olarak yengeç/karidesin türüne, yaşına ve mevsimine göre değişebilmektedir. Bir kitosan kanal irigasyon solüsyonunun her üretim serisinde aynı akışkanlıkta, aynı pH duyarlılığında ve aynı antimikrobiyal kapasitede olabilmesi için çok ileri düzey kalite kontrol metotlarına (NMR spektroskopisi, GPC kromatografisi) ihtiyaç vardır (Kean & Thanou, 2010).

6. Sonuç

Kitosan; organik yapısı, enzimlerle biyolojik olarak yıkılabilmesi, çok yönlü etki mekanizmaları (antimikrobiyal, şelatör, hemostatik) ve kimyasal modifikasyonlara uygunluğu ile diş hekimliğinde geleceğin en inovatif ajanlarından biri olarak konumlanmaktadır. Geleneksel irigasyon protokollerinin ve medikamanların oluşturduğu dentin erozyonu, toksik çökelti oluşumu ve antibiyotik direnci gibi majör sorunlara karşı kitosan tabanlı solüsyonlar ve hidrojeller güçlü alternatifler sunmaktadır. Bununla birlikte, saf kitosanın nötral pH'daki çözünürlük sorunlarının ve mekanik zayıflıklarının aşılması için polimerik türevlerinin (Karboksimetil kitosan vb.) geliştirilmesi ve bunların uzun dönem in vivo klinik çalışmalarla standart endodontik/restoratif protokollere entegrasyonu, gelecekteki araştırmaların öncelikli hedefi olmalıdır.

KAYNAKLAR

1. Abourehab MA, Pramanik S, Abdelgawad MA, Abualsoud BM, Kadi A, Ansari MJ, Deepak A, 2022. Recent advances of chitosan formulations in biomedical applications. International journal of molecular sciences, 23, 18, 10975.
2. Avezov, K., Reches, M., & Matalon, S. (2015). Nanostructured titanium surfaces for implant applications. *In Titanium in Medical and Dental Applications* (pp. 317-334). Woodhead Publishing.
3. Aranaz, I., Mengíbar, M., Harris, R., Paños, I., Miralles, B., Acosta, N., & Heras, A. (2009). Functional characterization of chitosan: applications in biomaterials. *Current Chemical Biology*, 3(2), 203-230.
4. Ballal, N. V., Kandian, S., Mala, K., Bhat, K. S., & Acharya, S. (2015). Comparison of the efficacy of maleic acid and ethylenediaminetetraacetic acid in smear layer removal from root canals: a scanning electron microscopic study. *Journal of Endodontics*, 35(11), 1553-1556.
5. Bumgardner, J. D., Wiser, R., Gerard, P. D., Bergin, P., Chestnutt, B., Marini, M., ... & Haggard, W. O. (2003). Chitosan: potential use as a bioactive coating for orthopaedic and craniofacial/dental implants. *Journal of Biomaterials Science, Polymer Edition*, 14(5), 423-438.
6. Croisier F, Jérôme C, 2013. Chitosan-based biomaterials for tissue engineering. European polymer journal, 49, 4, 780-92.
7. Diolosà, M., Donati, I., Turco, G., Cadenaro, M., Di Lenarda, R., Breschi, L., & Paoletti, S. (2014). Use of polymeric functional monomers for dentin adhesive systems. *Dental Materials*, 30(8), 859-865.
8. Elsaka, S. E. (2012). Antibacterial activity and adhesive properties of a chitosan-containing dental alloy. *Journal of Dentistry*, 40(12), 1043-1051.
9. Goy, R. C., de Britto, D., & Assis, O. B. (2009). A review of the antimicrobial activity of chitosan. *Polímeros*, 19(3), 241-247.
10. Hatab TA, Kochaji N, Issa N, Nadra R, Saleh M, Rahmo A, Rekab M, 2015. In vivo and immunohistochemical study of dentin and pulp tissue regeneration in the root canal. J Chem Pharm Res, 7, 5, 302-10.
11. Husain, S., Al-Samadani, K. H., Najeeb, S., Zafar, M. S., Khurshid, Z., Zohaib, S., & Qasim, S. B. (2017). Chitosan biomaterials for current and potential dental applications. *Materials*, 10(6), 602.
12. Kean, T., & Thanou, M. (2010). Biodegradation, biodistribution and toxicity of chitosan. *Advanced Drug Delivery Reviews*, 62(1), 3-11.
13. Kurita, K. (2006). Chitin and chitosan: Functional biopolymers from marine biomass. *Marine Biotechnology*, 8(3), 203-226.

14. Mirhashemi, A., Bahador, A., Kassaee, M., Daryakenari, G., Ahmad-Akhoundi, M., & Sodagar, A. (2013). Antimicrobial effect of nano-zinc oxide and nano-c-hitosan particles in dental composite used in orthodontics. *Journal of Medical Bacteriology*, 2(3-4), 1-10.

15. Muzzarelli RA, 2011. Chitosan composites with inorganics, morphogenetic proteins and stem cells, for bone regeneration. Carbohydrate Polymers, 83, 4, 1433-45.

16. Namangkalakul W, Benjavongkulchai S, Pochana T, Promchai A, Satitviboon W, Howattanapanich S, Phuprasong R, Ungvijanpunya N, Supakanjanakanti D, Chaitrakoonthong T, 2020. Activity of chitosan antifungal denture adhesive against common Candida species and Candida albicans adherence on denture base acrylic resin. The journal of prosthetic dentistry, 123, 1, 181. e1-. e7.

17. Parolia A, Kumar H, Ramamurthy S, Davamani F, Pau A, 2020. Effectiveness of chitosan-propolis nanoparticle against Enterococcus faecalis biofilms in the root canal. BMC oral health, 20, 1-14.

18. Pimenta, J. A., Zaparolli, D., Pécora, J. D., & Cruz-Filho, A. M. (2012). Chitosan: effect of a new chelating agent on the microhardness of root dentin. *Brazilian Dental Journal*, 23(3), 212-217.

19. Pu Y, Liu A, Zheng Y, Ye B, 2014. In vitro damage of Candida albicans biofilms by chitosan. Experimental and Therapeutic Medicine, 8, 3, 929-34.

20. Ribeiro, L. N. M., Alcântara, A. C. S., Dutra-Correa, M., Shirata, M. A. F., Franz-Montan, M., ... & de Paula, E. (2017). Tailoring lidocaine/prilocaine-loaded chitosan/pectin films for highly efficient intraoral mucosal anesthesia. *Carbohydrate Polymers*, 157, 1872-1882.

21. Rinaudo, M. (2006). Chitin and chitosan: Properties and applications. *Progress in Polymer Science*, 31(7), 603-632.

22. Shrestha, A., & Kishen, A. (2016). Antibacterial nanoparticles in endodontics: a review. *Journal of Endodontics*, 42(10), 1417-1426.

23. Spin-Neto, R., Pavone, C., Freitas, R. M., Marcantonio, E., & Campana-Filho, S. P. (2013). Biomaterials based on chitosan for periodontology. *Journal of Periodontology*, 84(4), 485-492.

24. Supotngarmkul A, Panichuttra A, Ratisoontorn C, Nawachinda M, Matangkasombut O, 2020. Antibacterial property of chitosan against E. faecalis standard strain and clinical isolates. Dental Materials Journal, 39, 3, 456-63.

25. Şenel, S. (2020). Potential applications of chitosan in oral mucosal delivery. Journal of Personalized Medicine, 10(4), 185.

26. Targino, A. G., Flores, M. A., dos Santos Junior, V. E., de Godoy Bené Bezerra, F., de Luna Freire, H., Galembeck, A., & Rosenblatt, A. (2014). An innovative approach to treating dental decay in children. A new anti-caries agent. *Journal of Materials Science: Materials in Medicine*, 25(8), 2041-2047.

27. Wang N, Ji Y, Zhu Y, Wu X, Mei L, Zhang H, Deng J, Wang S, 2020. Antibacterial effect of chitosan and its derivative on Enterococcus faecalis associated with endodontic infection. Experimental and therapeutic medicine, 19, 6, 3805-13.

28. Zhang, X., Wang, Y., Zhu, Y., Liu, X., & Peng, Z. (2021). Development of antibacterial composite resin containing chitosan/fluoride microparticles as pit and fissure sealant to prevent caries. *Journal of Oral Microbiology*, 14(1), 2008615.

Bölüm
2

DİŞ HEKİMLİĞİNDE REHBERLİ UYGULAMALAR: REHBERLİ ENDODONTİYE GÜNCEL BAKIŞ

Hazal FAİZ ARSLANPARÇASI[1]
Mehmet Ali ARSLANPARÇASI[2]

1 Araştırma Görevlisi, Harran Üniversitesi, Diş Hekimliği Fakültesi, Endodonti Anabilim Dalı, hazalarslanparcasi@harran.edu.tr, Orcid ID: 0009-0002-3172-6966
2 Öğretim Görevlisi, Harran Üniversitesi, Sağlık Hizmetleri MYO, Diş Protez Teknolojisi Bölümü, arslanparcasi@harran.edu.tr, Orcid ID: 0009-0001-2753-2096

1.GİRİŞ

Dijital teknolojilerin diş hekimliğine entegrasyonu; tanı, planlama ve klinik uygulama süreçlerinde daha kontrollü ve öngörülebilir yaklaşımların gelişmesine katkı sağlamıştır. İmplantolojide statik bilgisayar destekli cerrahi rehberlerin kullanımı, protetik diş tedavisinde dijital iş akışlarının uygulanması ve cerrahi alanlarda navigasyon destekli yaklaşımlar, rehberli uygulamaların diş hekimliğinin farklı disiplinlerindeki kullanımına örnek oluşturmaktadır (Geo T. D et al., 2022; Joda et al., 2017). Endodonti alanında ise bu teknolojiler, özellikle kök kanal sistemine güvenli ve kontrollü erişimin zorlaştığı klinik durumlarda önem kazanmıştır (Ribeiro et al., 2022a).

Endodontik tedavinin temel amacı, kök kanal sisteminin etkin bir şekilde temizlenmesi, şekillendirilmesi ve üç boyutlu olarak sızdırmaz biçimde doldurulması yoluyla periradiküler dokuların sağlığının korunması veya yeniden tesis edilmesidir. Bu hedeflere ulaşılabilmesi için kök kanal sistemine kontrollü ve güvenli bir erişim sağlanması, endodontik başarının temel aşamalarından biridir. Kanal ağızlarının obliterasyonu, pulpa kanal kalsifikasyonları, travma sonrası gelişen sert doku değişiklikleri, anatomik varyasyonlar ve daha önce gerçekleştirilmiş restoratif veya endodontik müdahaleler, kanal lokalizasyonunu güçleştiren başlıca klinik faktörler arasında yer almaktadır (Huang et al., 2024).

Protetik restorasyon varlığı, endodontik tedavi ve yeniden tedavi süreçlerinde önemli klinik zorluklar oluşturabilmektedir. Özellikle tam kuronlar, fiber postlar veya estetik restorasyonlar altında yer alan kök kanal sistemine erişim sırasında restorasyonun korunması, giriş yolunun doğru belirlenmesi ve gereksiz madde kaybının önlenmesi önem taşımaktadır. Bu bağlamda rehberli endodontik yaklaşımlar, seçilmiş olgularda mevcut protetik restorasyonun tamamen uzaklaştırılmasına gerek kalmadan daha kontrollü giriş yapılmasına ve post uzaklaştırma işlemlerinin daha güvenli planlanmasına katkı sağlayabilmektedir (Bardales-Alcocer et al., 2021; Poirazi et al., 2023).

Pedodonti alanında rehberli endodontik uygulamalardan, genç daimi dişlerde görülen karmaşık kanal anatomilerinin yönetiminde yararlanılabilmektedir. Özellikle dens invaginatus gibi anatomik anomalilerde kanal girişinin lokalizasyonu ve kök kanal sistemine konservatif erişim klinik açıdan güçlük oluşturabilmektedir. Bu tür seçilmiş olgularda dinamik navigasyon sistemlerinin, giriş yolunun daha kontrollü planlanmasına ve sağlıklı diş dokusunun korunmasına katkı sağlayabileceği bildirilmektedir. Bununla birlikte mevcut kanıtların sınırlı olması nedeniyle, bu yaklaşımın pedodontik endodontideki kullanımı dikkatli vaka seçimiyle değerlendirilmelidir (Ali & Arslan, 2019; Fathima et al., 2025).

Cerrahi endodonti alanında da dijital planlama ve rehberli uygulamalar giderek daha fazla önem kazanmaktadır. Endodontik mikrocerrahide kök

ucu lokalizasyonu, osteotomi hattının belirlenmesi ve apikal rezeksiyonun planlanan doğrultuda gerçekleştirilmesi, anatomik olarak riskli bölgelerde tedavi güvenliği açısından kritik öneme sahiptir. Statik cerrahi rehberler ve dinamik navigasyon sistemleri, bu işlemlerde planlanan cerrahi yolun klinik sahaya aktarılmasına yardımcı olarak cerrahi girişimlerin doğruluğunu ve öngörülebilirliğini artırmaya yönelik güncel yaklaşımlar arasında değerlendirilmektedir (Di Spirito et al., 2025; La Rosa et al., 2024).

Son yıllarda dijital diş hekimliğinde kaydedilen gelişmeler, endodontik tedavi prosedürlerinin daha hassas ve planlanabilir şekilde gerçekleştirilmesine olanak tanımıştır (Elmarakeby et al., 2025). Konik ışınlı bilgisayarlı tomografi (KIBT), bilgisayar destekli tasarım ve üretim (CAD/CAM) sistemleri, üç boyutlu yazıcı teknolojileri ve dinamik navigasyon sistemlerinin klinik uygulamalara entegrasyonu, rehberli endodonti kavramının literatürde yer edinmesine zemin hazırlamıştır (Souza et al., 2024). Başlangıçta özellikle kalsifiye kök kanallarının lokalizasyonunu kolaylaştırmak amacıyla gündeme gelen rehberli endodonti, günümüzde minimal invaziv endodontik yaklaşımların önemli bileşenlerinden biri olarak değerlendirilmektedir (Ribeiro et al., 2022a). Kanal obliterasyonu, fiber post uzaklaştırılması, perforasyon tamiri, endodontik yeniden tedavi ve endodontik cerrahi gibi karmaşık klinik senaryoların yönetiminde dijital planlama ve navigasyon sistemleri, klinik işlemlerin daha kontrollü yürütülmesine katkı sağlayabilmektedir (Duarte et al., 2024).

Statik rehberli endodonti ve dinamik navigasyon sistemleri, rehberli endodontik uygulamaların iki temel yaklaşımını oluşturmaktadır (Langaliya et al., 2024). Statik sistemlerde işlem öncesinde yapılan dijital planlama doğrultusunda hastaya özgü rehber şablonlar hazırlanırken; dinamik sistemlerde operatör, gerçek zamanlı görüntüleme sağlayan navigasyon desteğiyle işlemi gerçekleştirmektedir (Souza et al., 2024). Her iki yaklaşımın da doğruluk ve klinik uygulanabilirlik açısından avantajları bulunmakla birlikte; klinik iş akışı, maliyet, öğrenme eğrisi ve kullanım alanları bakımından farklılıklar göstermektedir (Ribeiro et al., 2022a).

Dijital teknolojilerdeki gelişmeler, navigasyon teknolojilerindeki ilerlemelerle birlikte değerlendirildiğinde, rehberli endodontinin gelecekte daha geniş bir endikasyon yelpazesinde kullanılabileceği öngörülmektedir (Hegde et al., 2024).

Bu bölümde, diş hekimliğinde rehberli uygulamaların genel çerçevesi içerisinde rehberli endodontinin gelişimi, temel prensipleri, statik ve dinamik uygulama yöntemleri, klinik kullanım alanları, avantajları ve sınırlılıkları ele alınacak; ayrıca bu yaklaşımların farklı dental disiplinlerle ilişkisi, güncel literatürdeki yeri ve gelecekteki klinik uygulamalara olası katkıları değerlendirilecektir.

2. TARİHÇE VE GELİŞİM SÜRECİ

2.1. Bilgisayar Destekli Cerrahinin Gelişimi

Dijital teknolojilerin sağlık bilimlerinde kullanımı, tanı ve tedavi süreçlerinde önemli dönüşümlere zemin hazırlamıştır. Özellikle tıp alanında geliştirilen görüntüleme sistemleri ve bilgisayar destekli cerrahi uygulamaları, tedavi planlamasının daha hassas ve öngörülebilir şekilde gerçekleştirilmesine olanak tanımıştır (Elmarakeby et al., 2025). Bilgisayarlı tomografi ve daha sonra geliştirilen üç boyutlu görüntüleme teknolojileri, anatomik yapıların ayrıntılı olarak değerlendirilmesini mümkün kılmış ve navigasyon destekli cerrahi uygulamaların gelişimine katkı sağlamıştır (Souza et al., 2024). Navigasyon ve hedefe yönelik cerrahi yaklaşımların tarihsel temelleri, 20. yüzyılın başlarında nöroşirürji alanında kullanılan stereotaktik sistemlere dayanmaktadır (Rahman et al., 2009). Bu prensipler, ilerleyen yıllarda görüntüleme ve bilgisayar destekli planlama teknolojilerindeki gelişmelerle birlikte farklı cerrahi disiplinlere aktarılmış; 2000'li yıllardan itibaren dental implantoloji prosedürlerinde de yaygın şekilde kullanılmaya başlanmıştır (Sharma et al., 2023; Tahmaseb et al., 2018). Dental implantoloji alanında gelişen bilgisayar destekli rehberli uygulamalar, zamanla endodontik tedavilerde karşılaşılan karmaşık anatomik durumların daha kontrollü yönetilebilmesi amacıyla endodontik uygulamalara uyarlanmıştır (Özvatan, 2025).

2.2. Dijital Diş Hekimliğinin Endodontiye Yansımaları

Dijital diş hekimliği; bilgisayar destekli görüntüleme, veri işleme, tasarım ve üretim teknolojilerinin sistematik biçimde klinik uygulamalara dahil edilmesini kapsayan çok disiplinli bir yaklaşımdır. Özellikle KIBT teknolojisinin klinik pratiğe entegrasyonu, endodontik tanı ve tedavi planlama süreçlerinde kök kanal anatomisinin, periapikal patolojilerin, rezorpsiyonların ve kalsifikasyonların üç boyutlu olarak değerlendirilmesine önemli katkı sağlamıştır (Alshargawi et al., 2024).

Geleneksel iki boyutlu radyografilerde anatomik yapıların süperpozisyonu nedeniyle bazı detayların değerlendirilmesi sınırlı kalırken, KIBT ile kök kanal sistemi ve çevre anatomik yapılar üç boyutlu olarak incelenebilmektedir. Bu durum, özellikle kanal obliterasyonu bulunan dişlerde kalan kanal lümeninin belirlenmesini kolaylaştırarak rehberli endodonti kavramının gelişmesine zemin hazırlamıştır (Ribeiro et al., 2022a). KIBT verilerinin ağız içi tarama kayıtlarıyla eşleştirilmesi, sanal tedavi planlamasının yapılmasına ve kalsifiye kanallara yönelik kişiye özgü rehber tasarımlarının hazırlanmasına olanak tanımaktadır (Dąbrowski et al., 2022). CAD/CAM teknolojilerinin yaygınlaşması ve üç boyutlu yazıcıların klinik kullanıma entegrasyonu ise dijital ortamda planlanan giriş yollarının fiziksel rehber şablonlara dönüştürülmesini mümkün kılmıştır (Elmarakeby et al., 2025). Bu teknolojik ilerlemeler, sanal ortamda önceden belirlenen endodontik giriş yollarının rehber

sistemler aracılığıyla klinik uygulamaya daha kontrollü biçimde aktarılmasına katkı sağlamıştır (Sharma et al., 2023).

2.3. Rehberli Endodontinin Ortaya Çıkışı

Endodontik tedavilerde rehberli yaklaşımların benimsenmesindeki temel motivasyon, özellikle kanal obliterasyonu gibi karmaşık anatomik durumların varlığında geleneksel tekniklerin sınırlılıklarını azaltarak daha kontrollü ve öngörülebilir bir tedavi planlaması sağlamaktır (Duarte et al., 2024). Travma, yaşlanma, ortodontik tedaviler, restoratif müdahaleler veya kronik irritasyonlar sonucunda pulpa dokusunda meydana gelen dejeneratif süreçler, kanal lümeninde sert doku birikimine ve zamanla pulpa kanalı obliterasyonuna yol açabilmektedir. Bu vakalarda kanal sisteminin konvansiyonel yöntemlerle lokalizasyonu klinik bir zorluk oluşturmakta; aşırı diş dokusu kaybı, kanal transportasyonu veya perforasyon gibi iatrojenik komplikasyonların gelişme riski artabilmektedir (Kulinkovych-Levchuk et al., 2022).

Uzun yıllar boyunca kalsifiye kanalların lokalizasyonu dental operasyon mikroskobu, ultrasonik uçlar, farklı açılardan alınan radyografiler ve klinik deneyim yardımıyla gerçekleştirilmeye çalışılmıştır. Ancak özellikle ileri derecede obliterasyon gösteren vakalarda kanalın doğru doğrultuda bulunması güç olabilmekte ve perforasyon riski devam edebilmektedir. Bu nedenle araştırmacılar, implant cerrahisinde kullanılan dijital planlama ve rehber teknolojilerini endodontik uygulamalara uyarlamaya yönelmişlerdir (Mageshwari et al., 2022).

Rehberli endodontiye yönelik öncü klinik uygulamalar, kalsifiye kök kanallarına erişimi kolaylaştırmak amacıyla KIBT ve yüzey tarama verilerinin entegrasyonuna, sanal giriş yolu planlamasına ve kişiye özgü rehber şablon tasarımına odaklanmıştır. Krastl ve ark. tarafından bildirilen yaklaşım, pulpa kanalı kalsifikasyonu ve apikal patolojisi bulunan dişlerde kök kanalının lokalizasyonunu kolaylaştırmak amacıyla rehberli endodontinin uygulanabilirliğini göstermiştir (Krastl et al., 2016). Sonraki çalışmalarda bu yaklaşım, daha küçük boyutlu rehber sistemlerin geliştirilmesiyle anterior dişlerde minimal invaziv giriş kavitesi hazırlanması ve kök kanal lokalizasyonu amacıyla geliştirilmiştir (Connert et al., 2018).

İlk vaka raporları ve olgu serileri, özellikle anterior dişlerde bulunan kalsifiye kanalların lokalizasyonunda rehberli endodontinin uygulanabilir bir yaklaşım olduğunu göstermiştir. Zamanla bu yöntem posterior dişlerin tedavisi, endodontik yeniden tedavi ve post uzaklaştırılması gibi daha karmaşık klinik senaryolarda da kullanılmaya başlanmıştır (Poirazi et al., 2023).

2.4. Statik Rehberli Endodontinin Gelişimi

Rehberli endodontinin erken dönem uygulamaları, büyük ölçüde statik rehber sistemleri üzerine şekillenmiştir. Bu yaklaşımda işlem öncesinde

KIBT verileri ile yüzey tarama kayıtları birleştirilerek sanal ortamda giriş yolu planlanmakta ve bu plan doğrultusunda hastaya özgü bir rehber şablon üretilmektedir (Ribeiro et al., 2022a). Statik rehber, frezin önceden belirlenen açı ve doğrultuda ilerlemesine yardımcı olarak kanal lokalizasyonunun daha kontrollü biçimde gerçekleştirilmesine katkı sağlamaktadır (Kulinkovych-Levchuk et al., 2022).

İlk klinik uygulamalarda statik rehberli endodonti daha çok düz kök yapısına sahip anterior dişlerde ve pulpa kanalı obliterasyonu bulunan olgularda kullanılmıştır. Daha sonra görüntüleme kalitesindeki artış, yazılım destekli planlama olanaklarının gelişmesi, rehber tasarımlarının iyileştirilmesi ve üç boyutlu yazıcı teknolojilerinin yaygınlaşmasıyla bu yaklaşımın klinik kullanım alanı genişlemiştir (Connert et al., 2018).

Günümüzde statik rehberli endodonti, özellikle kalsifiye kanalların lokalizasyonunda konservatif ve öngörülebilir bir seçenek olarak değerlendirilmektedir. Bununla birlikte rehberin tasarlanması ve üretilmesi için ek zaman gerektirmesi, maliyet oluşturması, ağız açıklığı sınırlı veya posterior bölgelerde uygulama güçlükleri yaratabilmesi ve işlem sırasında planın değiştirilememesi bu yöntemin başlıca sınırlılıkları arasında yer almaktadır (Connert et al., 2025).

2.5. Dinamik Navigasyon Sistemlerinin Gelişimi

Dinamik navigasyon sistemleri, statik rehberlerden farklı olarak fiziksel bir şablon kullanılmadan, KIBT verileriyle operasyon sırasında kullanılan frezin konumunu gerçek zamanlı olarak eşleştiren bilgisayar destekli sistemlerdir. Bu yaklaşımda operatör, frezin pozisyonunu, açısını ve derinliğini üç boyutlu görüntüler üzerinde takip ederek önceden planlanan giriş yoluna göre işlem yapabilmektedir (Martinho et al., 2022; Vasudevan et al., 2022).

Dinamik navigasyonun en önemli avantajı, işlem sırasında gerçek zamanlı görsel geri bildirim sağlaması ve operatöre planlanan doğrultuyu klinik koşullara göre takip etme olanağı sunmasıdır. Bu özellik, özellikle anatomik olarak karmaşık olgularda, kalsifiye kanalların lokalizasyonunda, endodontik mikrocerrahide ve post uzaklaştırılması gibi hassas işlemlerde dinamik navigasyonu önemli bir alternatif haline getirmiştir (Geo et al., 2022; Martinho et al., 2022).

Statik sistemlerin aksine dinamik navigasyon, işlem sırasında frezin konumunun izlenmesine ve gerektiğinde operatörün klinik koşullara göre manevra yapabilmesine izin verir. Bu nedenle posterior bölgelerde, sınırlı görüş alanı olan olgularda veya işlem sırasında yön değişikliği gerektirebilecek klinik durumlarda avantaj sağlayabilmektedir (Huth et al., 2024).

Buna karşın dinamik navigasyon sistemleri, yüksek ekipman maliyeti, sistem kurulumu ve kalibrasyon gereksinimi, operatörün ekrandaki üç bo-

yutlu yönlendirmeyi klinik hareketlerle eş zamanlı koordine etmesini gerektiren öğrenme eğrisi ve teknolojik altyapı ihtiyacı gibi sınırlılıklara sahiptir (Vasudevan et al., 2022). Bu nedenle statik ve dinamik rehberli sistemler birbirinin doğrudan alternatifi olmaktan çok, vaka özelliklerine, klinik endikasyona, ekipman erişimine ve operatör deneyimine göre seçilmesi gereken tamamlayıcı yaklaşımlar olarak değerlendirilmelidir (Ribeiro et al., 2022a).

3.REHBERLİ ENDODONTİNİN TEMEL PRENSİPLERİ

Rehberli endodonti, üç boyutlu görüntüleme teknolojileri ile dijital planlama sistemlerinin entegrasyonuna dayanan ve kök kanal sistemine kontrollü erişim sağlamayı amaçlayan bir yaklaşımdır. Bu yöntemde tedavi öncesinde elde edilen radyolojik ve dijital veriler kullanılarak sanal bir çalışma ortamı oluşturulur; giriş yolu, kullanılacak frez sistemi ve çalışma derinliği işlem öncesinde planlanır (Dąbrowski et al., 2022; Su et al., 2021).

3.1. Konik Işınlı Bilgisayarlı Tomografi

KIBT, rehberli endodontik planlamanın temel görüntüleme bileşenlerinden biridir. Geleneksel iki boyutlu radyografilerin aksine, diş ve çevre anatomik yapıların üç boyutlu olarak değerlendirilmesine olanak tanır (Scarfe et al., 2009). Bu sayede kanal obliterasyonunun derecesi, kök kanalının izlenebilen bölümleri, dentin kalınlığı, periapikal patolojiler, rezorpsiyonlar ve komşu anatomik yapılar daha ayrıntılı biçimde değerlendirilebilir (Patel et al., 2014).

Rehberli endodontik uygulamalarda KIBT görüntüleri Tıpta Dijital Görüntüleme ve İletişim (Digital Imaging and Communications in Medicine, DICOM) formatında kaydedilir ve dijital planlama sürecinde kullanılır (Su et al., 2021). Görüntü kalitesi, voksel boyutu, metal artefakt varlığı ve alan boyutu gibi faktörler planlama doğruluğunu etkileyebildiğinden, görüntüleme protokolünün klinik endikasyona göre optimize edilmesi önemlidir (Scarfe et al., 2009). Bununla birlikte KIBT, rutin tarama amacıyla değil, iki boyutlu radyografiler ve klinik muayene ile yeterli bilgi elde edilemeyen seçilmiş olgularda kullanılmalıdır (Sousa Melo et al., 2026).

3.2. İntraoral Tarama ve Dijital Modelleme

KIBT verilerinin yanı sıra dişlerin ve çevre dokuların yüzey morfolojisinin de dijital olarak elde edilmesi gerekmektedir. Bu amaçla intraoral tarayıcılar veya masaüstü tarayıcılar kullanılabilir. Tarama sonucunda elde edilen yüzey verileri genellikle STL formatında kaydedilir ve KIBT'den elde edilen DICOM verileriyle birlikte dijital planlama yazılımlarına aktarılır (Dąbrowski et al., 2022).

Dijital modeller; dişlerin kuron morfolojisinin, oklüzal ilişkilerin ve rehberin destek alacağı yüzeylerin değerlendirilmesine olanak tanır. Bu veriler,

rehberin stabilitesinin planlanması ve klinik uygulama sırasında doğru konumlandırılabilmesi açısından önemlidir (Ribeiro et al., 2022a). Dijital tarama, geleneksel ölçü işlemlerine bağlı bazı deformasyon risklerini azaltabilse de, tarama doğruluğu; kullanılan cihaz, operatör deneyimi, ağız içi koşullar ve tarama stratejisi gibi faktörlerden etkilenebilmektedir.

3.3. Dijital Planlama Süreci

Dijital planlama, rehberli endodontinin en kritik aşamalarından biridir. Bu aşamada KIBT'den elde edilen DICOM verileri ile intraoral veya masaüstü tarama sonucunda oluşturulan STL dosyaları özel yazılımlar yardımıyla çakıştırılır. Böylece dişin iç anatomisini ve dış yüzey morfolojisini birlikte gösteren üç boyutlu bir model elde edilir (Dąbrowski et al., 2022).

Operatör, bu üç boyutlu model üzerinde kanal sistemine ulaşacak en uygun giriş yolunu belirler. Planlama sırasında kullanılacak frezin çapı, giriş açısı, çalışma derinliği, rehberin stabilitesi ve çevre dentin dokusunun korunması dikkate alınır. Amaç, gereksiz madde kaybını azaltarak kanal sistemine kontrollü ve güvenli bir erişim sağlamaktır (Zehnder et al., 2016).

3.4. Rehber Tasarımı ve Üretimi

Dijital planlama tamamlandıktan sonra belirlenen giriş yolunu klinik uygulamaya aktaracak rehber şablon tasarlanır. Rehber şablon, frezin önceden belirlenen açı ve doğrultuda ilerlemesine yardımcı olarak operatör kaynaklı sapmaların azaltılmasına katkı sağlar. Tasarım aşamasında rehberin destek aldığı dişler, stabilitesi, kullanılacak frez sistemi, frez çapı, rehber tüpü veya kılavuz açıklığı ve ağız içi uygulanabilirlik gibi faktörler göz önünde bulundurulur (Su et al., 2021).

3.4.1. CAD Yazılımları

Rehber tasarımında bilgisayar destekli tasarım yazılımlarından yararlanılır. Bu yazılımlar, KIBT ve tarama verilerinin çakıştırılmasına, giriş yolunun sanal ortamda planlanmasına ve rehber geometrisinin oluşturulmasına olanak tanır (Dąbrowski et al., 2022). Günümüzde implant planlamasında kullanılan bazı yazılımlar rehberli endodontik işlemler için de uyarlanabilmektedir; ancak yazılımın endodontik giriş yolu planlamasına uygunluğu ve çıktı doğruluğu klinik güvenilirlik açısından önem taşımaktadır (Ribeiro et al., 2022a).

3.4.2. Üç Boyutlu Yazıcı Teknolojileri

Tasarımı tamamlanan rehberler üç boyutlu yazıcılar aracılığıyla üretilebilmektedir. Rehberli endodontide şablon üretimi için eriyik yığma modelleme (fused deposition modeling, FDM), dijital ışık işleme (digital light processing, DLP) ve stereolitografi (stereolithography, SLA) gibi farklı üç boyutlu yazıcı teknolojileri tanımlanmıştır. Ancak FDM'nin baskı kalitesine ilişkin

sınırlılıkları nedeniyle rehberli endodonti için önerilmediği; DLP ve SLA tekniklerivle ise kanal lokalizasyonunda yüksek doğruluk sağlayabilen rehberlerin üretilebildiği bildirilmiştir (Wei et al., 2023). Bununla birlikte üretim doğruluğu yalnızca yazıcı teknolojisine değil; yazıcı kalibrasyonu, katman kalınlığı, kullanılan materyal, polimerizasyon sonrası işlemler, tasarım parametreleri ve klinik uyum kontrolü gibi faktörlere de bağlıdır (Muryani et al., 2026).

3.4.3. Kullanılan Materyaller

Rehber üretiminde en sık kullanılan materyaller, üç boyutlu yazıcılarla üretime uygun ışıkla polimerize olan biyouyumlu reçinelerdir. Bu materyallerin yeterli mekanik dayanıklılığa sahip olması, ağız ortamında kısa süreli klinik kullanıma uygunluk göstermesi ve üretici talimatlarına göre dezenfeksiyon veya sterilizasyon süreçleriyle uyumlu olması beklenir (Choudhury et al., 2025). Kullanılan materyalin boyutsal doğruluğu, yüzey kalitesi, polimerizasyon sonrası stabilitesi ve rehber tüpü/frez uyumu, rehberin klinik performansını etkileyen faktörler arasında yer almaktadır (Muryani et al., 2026).

4. Statik ve Dinamik Rehberli Endodontinin Karşılaştırılması

Statik rehberli endodonti ve dinamik navigasyon sistemleri, rehberli endodontinin günümüzde kullanılan iki temel yaklaşımını oluşturmaktadır. Her iki yöntem de kök kanal sistemine daha kontrollü erişim sağlamayı amaçlamakta ve geleneksel yöntemlere göre çeşitli avantajlar sunmaktadır. Bununla birlikte çalışma prensipleri, klinik uygulama süreçleri ve gereksinimleri açısından bazı farklılıklar bulunmaktadır (Ribeiro et al., 2022a; Wei et al., 2023).

4.1. Doğruluk

Literatürde hem statik rehberli endodonti hem de dinamik navigasyon sistemlerinin kabul edilebilir doğruluk düzeylerine ulaşabildiği bildirilmektedir (Vasudevan et al., 2022). Her iki yöntem de özellikle kalsifiye kanalların lokalizasyonunda geleneksel serbest el yaklaşımına göre daha kontrollü sonuçlar sağlayabilmektedir (Frujerı et al., 2022; Huth et al., 2024). Statik rehberler, önceden belirlenmiş giriş yolunu fiziksel olarak yönlendirdiği için operatör kaynaklı sapmaları azaltabilmektedir. Dinamik navigasyon sistemleri ise gerçek zamanlı geri bildirim sağlayarak frezin konumunun sürekli kontrol edilmesine olanak tanımaktadır (Wei et al., 2023).

4.2. Klinik Uygulanabilirlik

Statik rehberli sistemlerde dijital planlama sonrasında fiziksel bir rehber üretilmesi gerekmektedir (Wei et al., 2023). Bu nedenle işlem öncesinde ek laboratuvar aşamaları bulunmaktadır. Bununla birlikte klinik uygulama sırasında rehber kullanımı, önceden belirlenmiş bir giriş yolu sunduğu için

daha standart bir iş akışı sağlayabilmektedir (Souza et al., 2024). Dinamik navigasyon sistemlerinde ise rehber üretimine ihtiyaç yoktur. Operatör frezin hareketini ekran üzerinden takip ederek işlemi gerçekleştirir (Vasudevan et al., 2022). Bu durum bazı posterior bölgelerde, sınırlı ağız açıklığı bulunan olgularda ve erişimi zor vakalarda avantaj sağlayabilmekle birlikte, navigasyon ekranının sürekli takip edilmesi ve operatörün el-göz koordinasyonu gereksinimi klinik uygulanabilirliği etkileyen önemli faktörlerdir (Duarte et al., 2024).

4.3. Maliyet Analizi

Maliyet açısından değerlendirildiğinde statik rehberli sistemler genellikle daha düşük başlangıç yatırımı gerektirebilmektedir. Ancak her vaka için yeniden planlama yapılması ve yeni bir rehber üretilmesi gerektiğinden sarf maliyetleri oluşmaktadır (Ren et al., 2025). Dinamik navigasyon sistemlerinde ise başlangıç ekipman maliyeti daha yüksektir. Navigasyon ünitesi, takip kameraları ve ilgili yazılımlar önemli bir yatırım gerektirmektedir. Buna karşın rehber üretimi gerektirmemesi nedeniyle vaka başına oluşan maliyet bazı durumlarda daha düşük olabilmektedir (Duarte et al., 2024).

4.4. Öğrenme Eğrisi

Statik rehberli endodonti, dijital planlama aşaması tamamlandıktan sonra nispeten daha standart bir klinik uygulama sağlayabilmektedir. Bu nedenle öğrenme eğrisinin dinamik sistemlere göre daha kısa olabileceği değerlendirilmektedir. Dinamik navigasyon sistemleri ise operatörün hem navigasyon yazılımına hem de gerçek zamanlı takip sistemine hâkim olmasını gerektirmektedir (Wei et al., 2023). Ekran üzerinden yönlendirme ile çalışmak başlangıçta zorlayıcı olabilmekte ve belirli bir eğitim süreci gerektirebilmektedir. Bununla birlikte yeterli deneyim kazanıldığında sistemin etkinliği artabilmektedir (Hegde et al., 2024).

4.5. Endikasyonlar

Her iki sistem de özellikle kalsifiye kanal vakalarında kullanılabilmektedir (Frujerı et al., 2022). Statik rehberli endodonti, düz giriş yolunun planlanabildiği anterior dişlerde ve tek diş odaklı uygulamalarda sıklıkla tercih edilmektedir (Su et al., 2021). Dinamik navigasyon sistemleri ise fiziksel rehber gerektirmemesi ve gerçek zamanlı yönlendirme sağlaması nedeniyle posterior dişlerde, ağız açıklığının sınırlı olduğu durumlarda ve işlem sırasında planlama değişikliği gerektirebilecek vakalarda avantaj sağlayabilmektedir (Huth et al., 2024). Ayrıca endodontik cerrahi uygulamaları ve kompleks anatomik olgularda da kullanım potansiyeline sahiptir (Wei et al., 2023).

SONUÇ

Rehberli endodonti; özellikle kalsifiye kanallar, karmaşık anatomik yapılar, yeniden tedavi ve cerrahi uygulamalarda kontrollü ve koruyucu bir yaklaşım sunmaktadır. Statik ve dinamik sistemler, uygun vaka seçimiyle işlem güvenliğini artırabilir ve gereksiz diş dokusu kaybını azaltabilir. Pedodontide ise özellikle genç daimi dişlerde görülen dens invaginatus gibi anatomik anomalilerin yönetiminde yararlı olabilir. Dijital teknolojilerdeki gelişmeler ve klinik deneyimin artmasıyla birlikte rehberli endodontinin kullanım alanlarının genişlemesi ve endodontik tedavilere daha fazla katkı sağlaması beklenmektedir.

KAYNAKÇA

Ali, A., & Arslan, H. (2019). Guided Endodontics: A Case Report of Maxillary Lateral Incisors with Multiple Dens Invaginatus. *Restorative Dentistry & Endodontics*, *44*(4), e38. https://doi.org/10.5395/rde.2019.44.e38

Alshargawi, W. K., Toras, F., Almutairi, W., Fatiny, F. I., Alhabashi, Y., Alyahya, F., Felimban, A., Alshehri, A., & Almalki, S. (2024). The Use of Digital Technologies in Endodontic Diagnosis and Restorative Planning. *Journal of Healthcare Sciences*, *4*(3), 154–161. https://doi.org/10.52533/johs.2024.40301

Bardales-Alcocer, J., Ramírez-Salomón, M., Vega-Lizama, E., López-Villanueva, M., Alvarado-Cárdenas, G., Serota, K. S., & Ramírez-Wong, J. (2021). Endodontic Retreatment Using Dynamic Navigation: A Case Report. *Journal of Endodontics*, *47*(6), 1007–1013. https://doi.org/10.1016/j.joen.2021.03.005

Choudhury, S. A., Pal, S., Sen, S., Srivastava, S. K., & Sikdar, C. (2025). 3D Printing and Guided Endodontics: The Future of Precision Access Cavity Design. *Cureus*, *17*(11). https://doi.org/10.7759/cureus.97734

Connert, T., Walter, E., Benz, L., Schwendicke, F., & Leontiev, W. (2025). Guided Endodontics—Potential and Limitations. *Australian Dental Journal*, *70*. https://doi.org/10.1111/adj.70012

Connert, T., Zehnder, M. S., Amato, M., Weiger, R., Kühl, S., & Krastl, G. (2018). Microguided Endodontics: A Method to Achieve Minimally Invasive Access Cavity Preparation and Root Canal Location in Mandibular Incisors Using a Novel Computer-Guided Technique. *International Endodontic Journal*, *51*(2), 247–255. https://doi.org/10.1111/iej.12809

Dąbrowski, W., Puchalska, W., Ziemlewski, A., & Ordyniec-Kwaśnica, I. (2022). Guided Endodontics as a Personalized Tool for Complicated Clinical Cases. *International Journal of Environmental Research and Public Health*, *19*(16), 9958. https://doi.org/10.3390/ijerph19169958

Di Spirito, F., Gasparro, R., Di Palo, M. P., De Benedetto, G., Giordano, F., Amato, M., & Bramanti, A. (2025). Dynamic Navigation in Endodontic Surgery: A Systematic Review. *Healthcare*, *13*(17), 2151. https://doi.org/10.3390/healthcare13172151

Duarte, J. S. P., Oliveira, B. M. de, Silva, C. W. L. B. da, Maltarollo, T. F. H., Strazzi-Sahyon, H. B., & Sivieri-Araújo, G. (2024, July). Auxiliary alternative in endodontic access. In *Australian Endodontic Journal* (Vol. 50, Issue 2, pp. 466–467). Wiley. https://doi.org/10.1111/aej.12875

Elmarakeby, A. M., Alrashed, A., Zahr, A., Alanazi, F. K., Alazmi, G., Abulsaud, H. A., Alsulami, R., Jafar, S. M., Albalawi, S. H., Alrosini, S. K., & Alenazi, S. (2025). The Transformative Impact of Digital Technologies on Modern Dentistry: A Narrative Review of the Applications and Benefits. *Journal of Healthcare Sciences*, *5*(1), 24–30. https://doi.org/10.52533/johs.2025.50103

Fathima, A. S., Selvaganesh, S., Jeevanandan, G., Solete, P., Maganur, P. C., Ahmed,

A. S., & Vishwanathaiah, S. (2025). Endodontic Management of Dens Invaginatus Using Dynamic Navigation System in Pediatric Patient: A Case Report. *International Arab Journal of Dentistry (IAJD)*, *16*(1), 156–163. https://doi.org/10.70174/iajd.v16i1.1402

Frujerı, M. D. L. V., ROCHA, B. M. D. L. D., & MELO, L. H. B. (2022). Guided Endodontics in Calcified Root Canals. *The Journal of Dentists*, *10*, 25–31. https://doi.org/10.12974/2311-8695.2022.10.04

Geo T. D, Saxena, P., & Gupta, S. (2022). Static Vs. Dynamic Navigation for Endodontic Microsurgery—A Comparative Review. *Journal of Oral Biology and Craniofacial Research*, *12*(4), 410–412. https://doi.org/10.1016/j.jobcr.2022.04.010

Hegde, V., Mandke, L., Memon, K., Ansari, M., Srilatha, S., & Mujawar, A. (2024). Dynamic navigation in endodontics: A comprehensive literature review. *Journal of Conservative Dentistry and Endodontics*, *27*(12), 1202–1210. https://doi.org/10.4103/jcde.jcde_551_24

Huang, D., Wang, X., Liang, J., Ling, J., Bian, Z., Yu, Q., Hou, B., Chen, X., Li, J., Ye, L., Cheng, L., Xu, X., Hu, T., Wu, H., Guo, B., Su, Q., Chen, Z., Qiu, L., Chen, W., … Zhou, X. (2024). Expert consensus on difficulty assessment of endodontic therapy. *International Journal of Oral Science*, *16*(1), 22–22. https://doi.org/10.1038/s41368-024-00285-0

Huth, K. C., Borkowski, L., Liebermann, A., Berlinghoff, F., Hickel, R., Schwendicke, F., & Reymus, M. (2024). Comparing accuracy in guided endodontics: Dynamic real-time navigation, static guides, and manual approaches for access cavity preparation – an in vitro study using 3D printed teeth. *Clinical Oral Investigations*, *28*(4). https://doi.org/10.1007/s00784-024-05603-8

Joda, T., Zarone, F., & Ferrari, M. (2017). The Complete Digital Workflow in Fixed Prosthodontics: A Systematic Review. *BMC Oral Health*, *17*(1), 124. https://doi.org/10.1186/s12903-017-0415-0

Krastl, G., Zehnder, M. S., Connert, T., Weiger, R., & Kühl, S. (2016). Guided Endodontics: A novel treatment approach for teeth with pulp canal calcification and apical pathology. *Dental Traumatology: Official Publication of International Association for Dental Traumatology*, *32*(3), 240–246. https://doi.org/10.1111/edt.12235

Kulinkovych-Levchuk, K., Pecci-Lloret, M. P., Castelo-Baz, P., Pecci, R., & Oñate-Sánchez, R. E. (2022). Guided Endodontics: A Literature Review. *International Journal of Environmental Research and Public Health*, *19*(21), 13900–13900. https://doi.org/10.3390/ijerph192113900

La Rosa, G. R. M., Peditto, M., Venticinque, A., Marcianò, A., Bianchi, A., & Pedullà, E. (2024). Advancements in Guided Surgical Endodontics: A Scoping Review of Case Report and Case Series and Research Implications. *Australian Endodontic Journal: The Journal of the Australian Society of Endodontology Inc*, *50*(2), 397–408. https://doi.org/10.1111/aej.12865

Langaliya, A., Kritika, S., Shah, A., Shah, J., & Mahalaxmi, S. (2024, June). Does dyna-

mic navigation system preserve more dentine? – A systematic review. In *BMC Oral Health* (Vol. 24, Issue 1). BioMed Central. https://doi.org/10.1186/s12903-024-04450-z

Mageshwari, M., Ravishankar, M. S., Paulaian, B., & A, A. K. (2022). Dynamic Navigation System—A New Era in Endodontics. *International Journal of Science and Research (IJSR)*, *11*(4), 495–500. https://doi.org/10.21275/sr22408155655

Martinho, F. C., Griffin, I. L., & Corazza, B. J. M. (2022). Current Applications of Dynamic Navigation System in Endodontics: A Scoping Review. *European Journal of Dentistry*, *17*(3), 569–586. https://doi.org/10.1055/s-0042-1749361

Muryani, A., Aripin, D., Dharsono, H. D. A., Wicaksono, S., Rajion, Z. A., Wirawan, B. N., Wardoyo, A. K. S., & Prasetia, W. (2026). Sleeve material, height, and drill surface changes in guided endodontics: Vicker's hardness and scanning electron microscope evaluation (A pilot study). *BMC Oral Health*, *26*(1), 254–254. https://doi.org/10.1186/s12903-025-07560-4

Özvatan, S. B. (2025). *Rehberli Endodonti* (pp. 127–138). https://doi.org/10.37609/akya.3813.c707

Patel, S., Durack, C., Sans, F. A., Shemesh, H., Roig, M., & Lemberg, K. K. (2014). Cone beam computed tomography in Endodontics – a review. *International Endodontic Journal*, *48*(1), 3–15. https://doi.org/10.1111/iej.12270

Poirazi, S., Anastasopoulos, M., & Nasta, A. (2023). Post Removal Using Guided Endodontics: A Systematic Review of the Literature. *European Journal of Dental and Oral Health*, *4*(5), 6–12. https://doi.org/10.24018/ejdent.2023.4.5.298

Rahman, M., Murad, G. J. A., & Mocco, J. (2009). Early History of the Stereotactic Apparatus in Neurosurgery. *Neurosurgical Focus*, *27*(3), E12. https://doi.org/10.3171/2009.7.FOCUS09118

Ren, S., Wang, W., Cheng, M., Tang, W., Zhao, Y., & Miao, L. (2025). Guided Endodontics in the Application of Personalized Mini-Invasive Treatment in Clinical Cases: A Literature Review. *The Saudi Dental Journal*, *37*(4–6), 20. https://doi.org/10.1007/s44445-025-00011-4

Ribeiro, D., Reis, E., Marques, J. A., Falacho, R. I., & Palma, P. (2022a). Guided Endodontics: Static vs. Dynamic Computer-Aided Techniques—A Literature Review. *Journal of Personalized Medicine*, *12*(9), 1516–1516. https://doi.org/10.3390/jpm12091516

Scarfe, W. C., Levin, M. D., Gane, D., & Farman, A. G. (2009). Use of Cone Beam Computed Tomography in Endodontics. *International Journal of Dentistry*, *2009*, 1–20. https://doi.org/10.1155/2009/634567

Sharma, A., Gupta, S., & Nikhil, V. (2023). Static and Dynamic Navigation—"The Future Stars." *International Journal of Research and Review*, *10*(4), 518–523. https://doi.org/10.52403/ijrr.20230464

Sousa Melo, S. L., Fayad, M. I., Gohel, A., Johnson, B. R., Kalathingal, S., Mahdian, M., Nair, M., Setzer, F. C., & Makins, S. R. (2026). AAE and AAOMR Joint Po-

sition Statement: Use of Cone-Beam Computed Tomography in Endodontics 2025 Update. *Oral Surgery, Oral Medicine, Oral Pathology and Oral Radiology*, *141*(1), 126–135. https://doi.org/10.1016/j.oooo.2025.09.013

Souza, L. K. dos A., Carvalho, A. A. de S., AGUIAR, J., & Lourenço, A. H. de T. (2024). Endodontia guiada. *REVISTA DO CROMG*, *22*. https://doi.org/10.61217/rcromg.v22.519

Su, Y., Chen, C., Lin, C., Lee, H., Chen, K., Lin, Y., & Chuang, F. (2021). Guided endodontics: Accuracy of access cavity preparation and discrimination of angular and linear deviation on canal accessing ability—an ex vivo study. *BMC Oral Health*, *21*, 606. https://doi.org/10.1186/s12903-021-01936-y

Tahmaseb, A., Wu, V., Wismeijer, D., Coucke, W., & Evans, C. (2018). The Accuracy of Static Computer-Aided Implant Surgery: A Systematic Review and Meta-Analysis. *Clinical Oral Implants Research*, *29 Suppl 16*, 416–435. https://doi.org/10.1111/clr.13346

Vasudevan, A., Santosh, S. S., Selvakumar, R. J., Sampath, D. T., & Natanasabapathy, V. (2022). Dynamic Navigation in Guided Endodontics – A Systematic Review. *European Endodontic Journal*, *7*(2), 81–91. https://doi.org/10.14744/eej.2022.96168

Wei, X., Du, Y., Zhou, X., Yue, L., Yu, Q., Hou, B., Chen, Z., Liang, J., Chen, W., Qiu, L., Huang, X., Meng, L., Huang, D., Wang, X., Tian, Y., Tang, Z., Zhang, Q., Miao, L., Zhao, J., … Ling, J. (2023, December). Expert consensus on digital guided therapy for endodontic diseases. In *International Journal of Oral Science* (Vol. 15, Issue 1). Springer Nature. https://doi.org/10.1038/s41368-023-00261-0

Zehnder, M. S., Connert, T., Weiger, R., Krastl, G., & Kühl, S. (2016). Guided Endodontics: Accuracy of a Novel Method for Guided Access Cavity Preparation and Root Canal Location. *International Endodontic Journal*, *49*(10), 966–972. https://doi.org/10.1111/iej.12544

Bölüm
3

REJENERATİF ENDODONTİK TEDAVİLER: BİYOLOJİK TEMELLER VE KLİNİK UYGULAMA PROTOKOLLERİ

İrfan YÜKSEKKAYA[1]

1 Arş. Gör., GAZİANTEP ÜNİVERSİTESİ DİŞ HEKİMLİĞİ FAKÜLTESİ
ORCID:0000-0001-6277-1992

1. Giriş ve Rejeneratif Endodontinin Biyolojik Temelleri

Pulpa nekrozu, dişin biyolojik ölümünü ifade eder ve öncelikle mikrobiyal enfeksiyon olmak üzere çeşitli faktörlerden kaynaklanır; olgunlaşmamış kalıcı dişlerde büyük komplikasyonlara neden olur ve nihayetinde diş kaybına yol açabilir (Abdulwahab et al., 2021; Flanagan, 2014). Olgunlaşmamış dişler, ince dentin duvarları nedeniyle kırılmaya özellikle yatkındır ve bu da hayatta kalma oranını düşürür (Harlamb, 2016). Bununla birlikte, olgunlaşmamış dişlerin iyileşme yeteneği güçlüdür; bu da diş gelişiminin ve hayatta kalmasının en üst düzeyde sağlanması için bu vakalarda uygun yönetimin önemini vurgular (Levin et al., 2020).

Rejeneratif endodontik işlemler (REP'ler), apikal iyileşmeyi sağlayarak, sürekli gelişime izin vererek ve normal fizyolojik fonksiyonu geri kazandırarak olgunlaşmamış nekrotik kalıcı dişleri restore etmeye yardımcı olmak için önerilen ve giderek popülerleşen bir çözümdür (Koc & Del Fabbro, 2020; Levin et al., 2020). Geleneksel olarak, olgunlaşmamış nekrotik dişler, birincil amacı kalsifiye bir apikal bariyer oluşturmak ve dişin etkili bir şekilde kapatılmasını sağlamak olan apeksifikasyon teknikleri ile tedavi edilmiştir (Shabahang, 2013). Buna rağmen, bu tedavi yaklaşımının önemli bir sınırlaması, zayıf doku yapısı nedeniyle başarısızlığa yol açabilen sürekli kök gelişimine izin vermemesidir. Bu nedenlerle, olgunlaşmamış nekrotik kalıcı dişlerin uzun vadeli hayatta kalmasını artırmak için alternatif biyolojik temelli tedavilere ihtiyaç duyulmaktadır. Rejeneratif endodonti, "dentin ve kök yapıları ile pulpa-dentin kompleksi hücreleri de dahil olmak üzere hasarlı diş yapılarını değiştirmek için tasarlanmış biyolojik temelli prosedürler" olarak tanımlanır (Murray, Garcia-Godoy, & Hargreaves, 2007).

Prosedürün amacı, apeksifikasyonun sınırlamalarını ele alarak, sürekli kök olgunlaşmasını kolaylaştırmak için doğal iyileşme mekanizmalarından yararlanarak pulpa dokusunu yeniden oluşturmaktır (Etezadkeyhan, 2024). REP'ler başarı için üç ana faktöre dayanır: iskeleler, kök hücreler ve büyüme faktörleri; bunların birleşimi doku mühendisliğinde önemli bir rol oynar (Etezadkeyhan, 2024; Hargreaves, Diogenes, & Teixeira, 2013). Diş pulpası ve apikal papilla kök hücreleri, diş dokularının onarımı ve oluşumu için gereklidir, büyüme faktörleri ise proliferasyonlarını ve farklılaşmalarını düzenlemeye yardımcı olan aktif sinyal molekülleridir. İskeleler, kanal sistemi içinde kök hücre göçü ve yapışması için gerekli olan üç boyutlu (3D) bir çerçeve sağlar. Bu, büyümeyi desteklemek için bir yapı sağlar ve çeşitli kaynaklardan elde edilebilir (Etezadkeyhan, 2024; Hargreaves et al., 2013).

Amerikan Endodontistler Birliği tarafından tanımlanan rejeneratif endodontik işlemlerin üç ana amacı vardır. Birincil amaç, semptomların ve kemik iyileşmesinin kanıtlarının ortadan kaldırılmasıdır. İkincil amaç, kök duvar kalınlığının ve/veya uzunluğunun artırılmasıdır. Son olarak, olumlu

bir canlılık yanıtının restorasyonu üçüncül amaçtır, ancak bu sonuç daha az tutarlı bir şekilde rapor edilmektedir (Tong et al., 2017; Yan et al., 2023). Daha önce de belirtildiği gibi, iskeleler pulpa rejenerasyonunun temel bir bileşenidir. İki ana rolü yerine getirirler: hücresel organizasyonu geliştirmek ve kan pıhtılarını stabilize etmek için 3 boyutlu yapısal destek sağlamak ve pulpa hücre dışı matrisinin biyomimetik bir modeli olarak hizmet etmek. Büyüme faktörlerinin ve biyosinyallemenin kontrollü salınımı yoluyla, iskeleler hücre proliferasyonunu ve farklılaşmasını teşvik ederek odontojenik doku oluşumunu artırır. Dahası, uygun rejeneratif mikroortamı yeniden oluşturarak hücre yerleşmesini kolaylaştırmada çok önemli bir rol oynarlar (Liu et al., 2022; Yan et al., 2023). İdeal bir iskele, biyouyumlu ve biyolojik olarak parçalanabilir olmalı, yeterli mekanik ve fiziksel dayanım sağlamalı ve stabil bir 3B yapı içinde hücre yapışmasını desteklemelidir (Liu et al., 2022; Yan et al., 2023). Çeşitli kanal içi iskeleler önerilmiş ve genellikle kökenlerine göre doğal, sentetik veya konak kaynaklı olarak sınıflandırılmıştır (Liu et al., 2022).

Geleneksel olarak, REP'lerde kullanılan en yaygın iskeleler kan pıhtılarıdır (BC'ler), kök hücre göçünü destekleyen ve hücre çoğalmasını ve farklılaşmasını teşvik eden büyüme faktörleri rezervuarı görevi gören bir fibrin ağı oluştururlar. Klinik uygulamadaki kolaylıklarına, ekonomik faktörlerine ve biyouyumluluklarına rağmen, sınırlamaları arasında yetersiz kanal dolumu, mekanik stabilite ve öngörülemeyen sonuçlar yer almaktadır (Liu et al., 2022; Yang, Sheng, Yu, & Wang, 2024) . Trombosit açısından zengin plazma (PRP), otolog trombosit konsantresi (APC) olarak sınıflandırılır ve bu iskele grubunun birinci nesil formu olarak kabul edilir (Yang et al., 2024).

PRP, hücre etkileşimi, çoğalma ve farklılaşma yoluyla doku iyileşmesini teşvik eden biyoaktif moleküllerin bir rezervuarı görevi görür (Liu et al., 2022; Raja & Naidu, 2008). Bununla birlikte, iki aşamalı hazırlama yöntemi teknik hassasiyete sahiptir ve bu da deneylerde tutarsız sonuçlara yol açmıştır (R. Huang, Chen, Fang, Peters, & Hosseinpour, 2025; Liu et al., 2022). Öte yandan, trombosit açısından zengin fibrin (PRF), kanın biyokimyasal manipülasyonunu azaltan tek aşamada hazırlanan ikinci nesil bir APC'dir (Raja & Naidu, 2008). PRF, büyüme faktörlerinin daha yavaş bir hızda sürekli salınımı yoluyla hücre göçünü ve çoğalmasını kolaylaştıran 3 boyutlu bir biyolojik çerçeve oluşturur ve bu da onu verimli bir iskele alternatifi haline getirir (Liu et al., 2022). Bu iskelelerin hazırlanması daha basit olsa da, hazırlama protokollerinde standardizasyon eksikliği bir zorluk olmaya devam etmektedir (Etezadkeyhan, 2024).

1.1 Kök Hücre Kaynakları ve Apikal Papilla

Apikal papilla, gelişmekte olan köklerin ucunda bulunan gevşek bir bağ dokusudur. Apikal papilla kök hücreleri (SCAP) olarak adlandırılan yüksek konsantrasyonda kök hücre içerir ve ana foramenin apikalinde yer alması

nedeniyle bakteriyel kontaminasyonun ana bölgesinin dışında kaldığı için pulpa nekrozundan sağ kalma eğilimindedir. SCAP'ler, diş pulpası kök hücrelerinden daha yüksek bir proliferasyon oranına sahiptir, standart mezenkimal belirteçleri (STRO-1, CD73, CD90, CD105) ifade eder ve doğru sinyaller mevcut olduğunda odontoblast benzeri hücrelere dönüşebilir (G. T.-J. Huang et al., 2008; Sonoyama et al., 2006). Bu da onları REP sonrası kök gelişiminden sorumlu ana hücre kaynağı yapar. Diğer hücre popülasyonları da katkıda bulunur. Diş pulpası kök hücreleri (DPSC'ler), kısmi nekroz durumlarında kanalın apikal kısmında hayatta kalabilir. Periodontal ligament kök hücreleri (PDLSC'ler), özellikle periapikal kemik kaybı olan dişlerde, çevredeki periapikal dokulardan göç edebilir. Kemik iliğinden türetilen mezenkimal kök hücreler, kanama meydana geldiğinde kanala da çekilebilir (Diogenes, Henry, Teixeira, & Hargreaves, 2013). Son rejenerasyon dokusundaki her popülasyonun kesin payı belirlenmemiştir ve bu belirsizlik, tedavi edilen dişlerden elde edilen histolojik bulguların vakalar arasında neden bu kadar farklılık gösterdiğini açıklamaya yardımcı olur.

1.2 İskeletler ve Büyüme Faktörleri

Kanala yerleştirilen iskele ne olursa olsun, hücre bağlanmasını, çoğalmasını ve farklılaşmasını desteklemeli ve doku oluşumuyla uyumlu bir hızda bozunmalıdır. Periapikal dokuların aşırı alet kullanımıyla oluşturulan ve kontrollü kanamaya neden olan kan pıhtısı, en yaygın kullanılan seçenek olmaya devam etmektedir. Aktif trombositlerden salınan dönüştürücü büyüme faktörü beta (TGF-beta), trombosit kaynaklı büyüme faktörü (PDGF), vasküler endotelyal büyüme faktörü (VEGF) ve kemik morfogenetik proteinleri (BMP'ler) içeren bir fibrin ağı oluşturur (K. M. Galler, D'souza, Hartgerink, & Schmalz, 2011). Başlıca dezavantajı, bileşiminin hastalar arasında farklılık göstermesidir; bu da sonuçlarda görülen tutarsızlığın olası bir nedenidir. Trombosit açısından zengin plazma (PRP) ve trombosit açısından zengin fibrin (PRF), hastanın kendi kanından santrifüjleme yoluyla hazırlanır ve daha kontrollü ve tekrarlanabilir bir şekilde verilen konsantre büyüme faktörleri içerir (Shivashankar et al., 2017; Torabinejad & Turman, 2011).

Çeşitli klinik çalışmalar, PRP veya PRF ile tedavi edilen dişlerin, kan pıhtısı iskeleti ile tedavi edilenlere göre daha fazla dentin duvarı kalınlaşması gösterdiğini bulmuştur (Alagl, Bedi, Hassan, & AlHumaid, 2017). PRF, fibrin matrisinin yapısı nedeniyle büyüme faktörlerini daha yavaş salar ve bu da kök hücreler üzerindeki uyarıcı etkiyi uzatabilir. PRF'nin sıvı formu olan enjekte edilebilir PRF (i-PRF), geliştirilmiş kullanım özellikleri ve hücre destekleyici kapasitesi nedeniyle rejeneratif diş hekimliğinde ilgi çekmiştir (Idris, Burhan, Hajeer, Sultan, & Nawaya, 2024). Dezenfeksiyon dizisinin sonundaki son etilendiamintetraasetik asit (EDTA) durulama işlemi de kanal duvarı yüzeyini demineralize ederek ve dentin matrisi içinde bağlı olan TGF-beta1, fibroblast büyüme faktörü 2 (FGF-2) ve BMP-2 dahil olmak üzere büyüme faktörleri-

ni serbest bırakarak katkıda bulunur (Ruparel, Teixeira, Ferraz, & Diogenes, 2012).

1.3 Endodontik Terminoloji: Gelişmemiş Dişlerde Tedaviler

Olgunlaşmamış dişler için endodontik tedavilerde kullanılan bazı temel terminolojiler şunlardır:

Apeksifikasyon—Olgunlaşmamış dişlerin kök kanalının debridmanını, dezenfeksiyonunu ve obtürasyonunu içeren nekrotik pulpa ve geri dönüşümsüz pulpitis prosedürüdür. Kök kanalının kalsiyum hidroksit veya mineral trioksit agregatı (MTA) ile obtürasyonu, dişi kurtarmaya yardımcı olmak için apikal kalsifiye bir bariyer oluşturacaktır (Rafter, 2005; Shaik et al., 2021).

Apeksogenez—Olgunlaşmamış kalıcı bir dişin kök kanalından koronal hasarlı pulpanın debridmanını içeren vital pulpa prosedürüdür. Yüzeysel hasarlı pulpanın çıkarılması, kalan vital pulpanın köklerin olgunlaşmasına ve fizyolojik gelişimine devam etmesini sağlayacaktır (Goldstein, Sedaghat-Zandi, Greenberg, & Friedman, 1999; Mousivand, Sheikhnezami, Moradi, Koohestanian, & Jafarzadeh, 2022).

Geleneksel cerrahi olmayan kök kanal tedavisi— Olgun dişlerde anekrotik pulpa ve geri dönüşümsüz pulpitis için kullanılan, enfekte dokuları temizlemek ve kök kanalını temizleme, şekillendirme, kapatma ve doldurma yoluyla dezenfekte etmek için aletler, irrigasyon sıvıları ve şelatlayıcı ajanlar kullanan bir işlemdir(Metzger, Zary, Cohen, Teperovich, & Paqué, 2010).

Cvek kısmi pulpotomi— Kök kanalından 2 mm koronal hasarlı pulpayı temizleyen bir vital pulpa işlemidir. Yüzeysel hasarlı pulpanın çıkarılması, kalan vital pulpanın köklerin olgunlaşmasına ve fizyolojik gelişimine devam etmesini sağlar (Mejare & Cvek, 1993).

Geri dönüşümsüz pulpitis—Diş pulpasının kronik iltihabı olup, hasarlı dokuların iyileşmesi için geri döndürülemez; bu nedenle, prognoz pulpanın nekrotik hale gelmesidir (Ricucci, Loghin, & Siqueira Jr, 2014).

Nekrotik diş pulpası—Diş pulpası hücrelerinin ölümü (Yu & Abbott, 2007).

Pulpa revaskülarizasyonu/revitalizasyonu—Nekrotik pulpa ve geri dönüşümsüz pulpitis için uygulanan, kök kanalını antibiyotikler ve/veya antimikrobiyal ajanlarla dezenfekte eden bir işlemdir. Periapikal dokular, açık kök apikal forameninden geçirilerek kanala kanama sağlanır ve böylece kanalın revaskülarizasyonu gerçekleştirilir. Böylece, kök kanalında doku oluşumunu teşvik ederek, mineral birikiminin devam etmesini, dentini güçlendirmeyi ve olgunlaşmamış dişlerin köklerinin büyümesini sağlar (do Couto et al., 2019; Namour & Theys, 2014; Wikström, Brundin, Romani Vestman, Rakhimova, & Tsilingaridis, 2022).

Rejeneratif endodonti—Nekrotik pulpa ve geri dönüşümsüz pulpitis durumunda, kök kanalından dokuları temizleyen, kök kanalını dezenfekte eden, açık kök apikal forament yoluyla periapikal dokuları aletlerle işleyerek kanala kanamayı sağlayan ve yukarıda açıklandığı gibi kanalı yeniden damarlandıran bir işlemdir. Kök kanalına iskele veya biyolojik bir işlem eklenmesinin yanı sıra, bu işlem, mineral birikimini sürdürerek dentini güçlendirecek ve olgunlaşmamış dişlerin köklerinin büyümesini sağlayacak hayati doku oluşumunu teşvik eder (Chrepa et al., 2020; Elfrink et al., 2021; Meschi et al., 2021).

2. Klinik Uygulama Protokolü: Birinci Seans (Dezenfeksiyon)

Rejeneratif endodontik işlemler, nekrotik olgunlaşmamış kalıcı dişleri olan 18 yaşın altındaki hastalar için en uygundur (Diogenes et al., 2013). Güvenli döner alet kullanımı için kanal duvarları çok ince olan veya geleneksel olarak doldurulması için apeksleri çok geniş olan dişler özellikle iyi adaylardır. Bu işlem, antibiyotik macun bileşenlerine alerjisi olan, onarılamaz yapısal hasarı olan veya çok seanslı bir tedavi sürecine uyum sağlayamayan hastalarda uygun değildir. İlk ziyarette öncelik, mümkün olduğunca fazla dentin yapısını koruyarak kapsamlı dezenfeksiyondur. Sodyum hipoklorit, geleneksel kök kanal tedavisinde kullanılan %5,25'lik konsantrasyon yerine %1,5-3 oranında kullanılır, çünkü daha yüksek konsantrasyonların SCAP canlılığını azalttığı gösterilmiştir (Trevino et al., 2011).

Yıkamadan sonra, %17'lik EDTA ile son bir durulama, kanal duvar yüzeyini hazırlar ve dentin içinden büyüme faktörlerini serbest bırakır (Ruparel et al., 2012). Daha sonra kanal içine bir ilaç yerleştirilir. Siprofloksasin ve metronidazol içeren çift antibiyotikli macun (DAP), minosiklinin neden olduğu gri-kahverengi taç renk değişimini önlediği için genellikle orijinal üçlü antibiyotikli macuna (TAP) tercih edilir (Diogenes et al., 2013). Kalsiyum hidroksit, antibiyotiklerden tamamen kaçınmak isteyen uygulayıcılar için uygun bir alternatiftir.

3. Klinik Uygulama Protokolü: İkinci Seans (Doku İndüksiyonu ve Bariyer)

İkinci randevu, hasta semptomsuz hale geldikten sonra 2-4 hafta sonra planlanır. Kanal %17 EDTA ile tekrar yıkanır ve ilaç çıkarılır. Daha sonra periapikal kanamayı tetiklemek için apeksin 2 mm ötesine steril bir eğe geçirilir ve kan pıhtısının sement-mine birleşim yerinin yaklaşık 3 mm altına kadar oluşmasına izin verilir. Bazı klinisyenler kan pıhtısının yerine veya yanına PRP veya PRF yerleştirir (Shivashankar et al., 2017).

İskeletin üzerine servikal bariyer olarak 3-4 mm'lik bir MTA veya Biodentine® (Septodont, Saint-Maur-des-Fossés, Fransa) tabakası yerleştirilir ve diş daha sonra yapıştırılmış bir kompozit ile restore edilir. Biodentine,

MTA'dan daha hızlı sertleştiği, daha kolay işlendiği ve ön dişlerde önemli bir husus olan kuron renklenmesine neden olmadığı için yaygın olarak kullanılmaktadır (K. Galler et al., 2016). Son restorasyon kalitesi, koronal sızdırmazlıkta herhangi bir boşluğun kanalın yeniden kontaminasyonuna yol açma riski taşıdığı için uzun vadeli başarının en güçlü belirleyicilerinden biri olarak kabul edilir (Kahler et al., 2014).

4. Takip Kriterleri, Klinik Komplikasyonlar ve Başarı Değerlendirmesi

4.1 Sonuçların Sentezi

REP çalışmalarında en tutarlı bulgu periapikal iyileşmedir ve literatürdeki bireysel çalışmalarda bildirilen oranlar %85 ile %94 arasında değişmektedir (Jeeruphan et al., 2012; Song, Jung, & Kim, 2025). Bu başarı düzeyi, rejeneratif bileşene özgü bir şeyden ziyade, dezenfeksiyon aşamasının enfeksiyonu ne kadar iyi kontrol ettiğini yansıtmaktadır ve apeksifikasyondan sonra bildirilen iyileşme oranlarıyla iyi bir şekilde karşılaştırılabilir. Apikal kapanma, kök uzaması ve dentin duvarı kalınlaşmasını kapsayan kök gelişimi sonuçları, yayınlanmış literatürde vakaların %74-81'inde görülmektedir, ancak çalışmalar arasında önemli farklılıklar vardır (Bose, Nummikoski, & Hargreaves, 2009). Bu rakamlar, birleştirilmiş tahminlerden ziyade bireysel çalışmalardan elde edilen aralıkları temsil etmektedir ve buna göre yorumlanmalıdır. REP'leri apeksifikasyonla karşılaştıran 32 çalışmadan elde edilen verileri sentezleyen Swaikat ve ark. (Swaikat et al., 2023) tarafından yapılan sistematik bir inceleme ve meta-analiz, REP'lerin daha fazla kök uzunluğu ve dentin duvarı kalınlaşması sağladığını, her iki yaklaşımın da karşılaştırılabilir periapikal iyileşme oranlarına ulaştığını bulmuştur.

PRP veya PRF kullanan çalışmalar genellikle kan pıhtısına dayananlardan daha iyi duvar kalınlaşması sonuçları bildirmektedir (Alagl et al., 2017), bu da iskeledeki daha yüksek büyüme faktörü konsantrasyonunun dentin birikimine fayda sağladığı görüşünü desteklemektedir. Pulpa duyarlılığının iyileşmesi en az tahmin edilebilir sonuçtur ve yayınlanan oranlar %25 ile %70 arasında değişmektedir (Kahler et al., 2014).

Geniş varyasyon muhtemelen çalışmaların nasıl yürütüldüğündeki hatalardan ziyade vakalar arasındaki gerçek biyolojik farklılıkları yansıtmaktadır. REP sonrası pozitif bir duyarlılık testi, gerçek kanal içi sinir rejenerasyonundan ziyade periapikal dokuların innervasyonundan kaynaklanabileceği için dikkatle değerlendirilmelidir (Diogenes, Ruparel, Shiloah, & Hargreaves, 2016). Klinisyenler, özellikle uzun süreli enfeksiyon öyküsü olan dişleri tedavi ederken veya hasta işbirliği sınırlı olduğunda, sonuçlarda bir miktar değişkenlik beklemelidir.

4.2 Prognostik Faktörler

Tedavi sırasında daha genç yaş, en tutarlı şekilde bildirilen olumlu prognostik faktörlerden biridir. 12 yaş ve altındaki hastalar, muhtemelen apikal papillalarında daha fazla canlı SCAP bulunması ve kökte hala daha fazla büyüme potansiyeli olması nedeniyle daha iyi kök gelişimi gösterme eğilimindedir (Alobaid et al., 2014; G. T.-J. Huang et al., 2008). Ameliyat öncesi kök boyutları da önemlidir, çünkü başlangıçta daha uzun köklere ve daha kalın duvarlara sahip dişler daha büyük mutlak kazanımlar üretir (Bose et al., 2009). Tedaviden önce uzun bir enfeksiyon öyküsü, muhtemelen bakteriyel toksinlerin canlı SCAP popülasyonunu azaltması nedeniyle daha kötü sonuçlarla ilişkilidir (Ruparel et al., 2012).

Kötü koronal sızdırmazlık, mikro sızıntının yeniden kontaminasyona izin vermesi nedeniyle tedavi başarısızlığının önde gelen nedenlerinden biridir (Kahler et al., 2014). İskelet seçimi de sonuçları etkiler; PRP ve PRF bazlı prosedürler genellikle kan pıhtısı bazlı olanlardan daha iyi duvar kalınlaşması gösterir (Alagl et al., 2017).

4.3 Sınırlamalar ve zorluklar

4.3.1 Biyolojik ve Histolojik Sınırlamalar

Tedavi edilen kanalların içinde oluşan doku gerçek pulpa değildir. Geri alınan REP ile tedavi edilmiş dişlerin histolojik incelemesi, organize bir pulpa-dentin kompleksi yerine sürekli olarak sement benzeri, kemik benzeri ve periodontal ligament benzeri doku karışımını göstermiştir (Shimizu, Jong, Partridge, Rosenberg, & Lin, 2012). Bazı örneklerde kanal duvarlarını kaplayan odontoblast benzeri hücreler görülmüştür, ancak bu beklenen bulgudan ziyade nadir görünmektedir (K. M. Galler et al., 2011). Bu, radyografik verileri nasıl yorumladığımız açısından önemlidir: radyografide devam eden kök gelişimi veya apikal kapanma, gerçek dentinogenezden ziyade periapikal hücrelerden sement veya kemik birikimiyle yönlendirilebilir (Martins et al., 2025). Bu nedenle klinisyenler, radyografik iyileşmenin pulpa rejenerasyonuna eşit olduğunu varsaymamalı ve işlemin biyolojik olarak başardığı şeyleri abartmamaya dikkat etmelidir. Bu histolojik gerçekliğin önemli uzun vadeli sonuçları vardır. Kanal içi doku, fonksiyonel pulpa yerine ağırlıklı olarak sement benzeri veya periodontal yapıda ise, diş, doğal pulpanın sağladığı dentinogenik koruma ve duyusal uyarı sisteminden yoksun olabilir. Bu durumun, REP ile tedavi edilen dişlerin uzun vadeli kırılma direncini ve hayatta kalma oranını, sağlıklı pulpalı dişlere veya geleneksel apeksifikasyonla tedavi edilen dişlere kıyasla etkileyip etkilemediği sorusu, ancak şu anda eksik olan uzun vadeli klinik verilerle yanıtlanabilir.

4.3.2 Metodolojik ve Klinik Zorluklar

REP'ler hakkındaki yayınlanmış literatürü, sonuç tanımları farklılık gösterdiği için çalışmalar arasında karşılaştırmak zordur. Apikal kapanma, kök gelişimi ve başarı gibi terimler tutarlı bir şekilde kullanılmamakta ve birçok çalışma yalnızca 12-24 aylık kısa takip süreleri bildirmektedir (Theekakul et al., 2024). Beş yıldan uzun süreli veriler azdır. Yayınlanmış çalışmaların çoğu retrospektiftir ve ağrı, memnuniyet ve yaşam kalitesi gibi hasta tarafından bildirilen sonuçlar nadiren kaydedilmektedir. TAP'ta minosiklinin neden olduğu kron renklenmesi, önceki protokollerde iyi bilinen bir sorundu (Diogenes et al., 2013), ancak DAP ve Biodentine'e geçiş bunu önemli ölçüde azalttı (K. Galler et al., 2016).

İntrakal kalsifikasyon, orta vadede tedavi edilen dişlerin yaklaşık %18-22'sinde gelişir (Song et al., 2025) ve birincil işlem başarısız olursa yeniden tedaviyi zorlaştırabilir. Genç hastalarda antibiyotik macunların kullanımı da antimikrobiyal yönetim bağlamında sürekli olarak dikkate alınmayı gerektirir ve fotodinamik terapi gibi antibiyotik olmayan alternatifler araştırılmaktadır (Diogenes et al., 2013). Pratik açıdan bakıldığında, REP'ler iki randevu boyunca hasta işbirliğini, alet kullanımı sırasında hassas ince duvarlı köklerin dikkatli bir şekilde ele alınmasını ve yüksek kaliteli koronal sızdırmazlık sağlanmasını gerektirir. Daha küçük çocuk hastalarda, kaygı ve sınırlı işbirliği gerçek engeller oluşturabilir. PRP veya PRF'nin hazırlanması ayrıca santrifüj ekipmanı ve eğitimli personel gerektirir ki bu da tüm klinik ortamlarda mevcut olmayabilir ve kaynak kısıtlı ortamlarda gelişmiş iskele protokollerinin benimsenmesini sınırlayabilir.

5. Gelecek yönelimler

Translasyonel araştırmanın en aktif alanı, tanımlanmış kök hücre popülasyonlarını, özellikle SCAP'ları, kanama yoluyla pasif alıma güvenmek yerine, dezenfekte edilmiş kanallara doğrudan iletmeyi içerir (Sonoyama et al., 2006). Hayvan çalışmaları, uygun iskeleler üzerinde SCAP iletiminin, kanal duvarlarını kaplayan odontoblastik hücrelere sahip doku üretebileceğini ve bunun, standart klinik REP'den sonra tipik olarak görülenlerden daha çok gerçek pulpaya benzediğini göstermiştir (Hargreaves, Giesler, Henry, & Wang, 2008).

Klinik kullanımın önündeki başlıca engeller, hücre bazlı tedaviler için düzenleyici gereklilikler ve otolog hücrelerin toplanması ve işlenmesinin pratik zorluklarıdır. Dökülen süt dişlerinden elde edilen dental kök hücre bankacılığı, rejeneratif prosedürlerde daha sonra kullanılmak üzere otolog kök hücre sağlamak için potansiyel bir gelecek stratejisini temsil etmektedir. Büyüme faktörlerini kontrollü oranlarda salan mühendislik ürünü iskeleler de araştırılmaktadır. TGF-beta-1, VEGF veya BMP-2 ile yüklenmiş enjekte edilebilir hidrojeller, peptit bazlı matrisler ve biyolojik olarak parçalanabilir polimerler,

kök hücreleri periodontal fenotipten ziyade pulpal fenotipe yönlendirerek laboratuvar modellerinde cesaret verici sonuçlar göstermiştir (K. M. Galler et al., 2011). Örneğin, kitosan bazlı nanofiber iskeleler, oral doku mühendisliği modellerinde olumlu biyouyumluluk, mekanik özellikler ve hücre destekleyici davranış sergileyerek, rejeneratif diş uygulamaları için doğal polimer bazlı matrislerin potansiyelini vurgulamıştır (Al-Madhagy, Alghoraibi, Darwich, Hajeer, & Al-Madhagy, 2022).

Bu yaklaşımlar, kan pıhtısı ve trombosit konsantresi iskelelerinin ana sınırlamasını, yani hastalar arasındaki bileşimsel değişkenliği, tanımlanmış konsantrasyonlarda biyoaktif moleküller sağlayarak tekrarlanabilir bir şekilde ele almaktadır. Kendiliğinden birleşen peptit nanofiber iskeleler, organize pulpa benzeri doku oluşumunu desteklemek için preklinik modellerde özellikle umut vaat etmektedir. Sonuç değerlendirmesinin standardizasyonu da önemli bir önceliktir. Konik ışınlı bilgisayarlı tomografi (CBCT) tabanlı kök boyutlarının ölçümü, geleneksel periapikal radyografiye göre daha doğru ve tekrarlanabilir veriler sağlar ve REP araştırmalarında daha geniş çapta benimsenmesi, çalışmalar arasında karşılaştırılabilirliği önemli ölçüde artıracaktır (Martins et al., 2025). Periapikal iyileşme, kök gelişimi, pulpa duyarlılığı, hasta tarafından bildirilen sonuçlar ve mümkün olduğunca histolojik doku karakterizasyonunu kapsayan REP çalışmaları için üzerinde anlaşmaya varılmış temel sonuç setleri, şu anda elde edilebilenden daha anlamlı havuzlanmış analizler ve meta-analizler yapılmasını sağlayacaktır. En az beş yıllık takip süresine sahip çok merkezli prospektif çalışmalar, alandaki en acil kanıt açığı olmaya devam etmektedir.

6. Sonuçlar

Rejeneratif endodontik işlemler, nekrotik olgunlaşmamış kalıcı dişlerin tedavi şeklini değiştirmiştir. Enfeksiyonu ele alarak ve kök gelişiminin devamı için koşullar yaratarak, apeksifikasyonun elde edebileceğinden daha iyi sonuçlar sunarlar; kök duvarı kalınlaşması ve uzunluk kazanımı açısından avantajlar sağlarlar. Kanıtlar, uygun şekilde seçilmiş vakalarda ilk tercih tedavi olarak kullanılmalarını desteklemekte olup, çeşitli çalışma popülasyonlarında tutarlı bir şekilde yüksek periapikal iyileşme ve kök gelişimi oranları bildirilmiştir. Aynı zamanda, mevcut işlemlerin sınırlamaları dürüstçe kabul edilmelidir. Tedavi edilen kanalların içinde oluşan doku güvenilir bir şekilde gerçek pulpa değildir, duyarlılık iyileşmesi tahmin edilemez ve iki yıldan uzun süreli takip verileri sınırlıdır. Kanal içi kalsifikasyon ve bunun yeniden tedavi için yarattığı zorluklar, bilgilendirilmiş onam sürecine dahil edilmelidir. Mevcut REP'lerin elde ettiği şey, gerçek pulpa rejenerasyonundan ziyade biyolojik olarak desteklenen onarım olarak daha iyi tanımlanabilir. Bu boşluğu kapatmak, kök hücre iletimi, iskele tasarımı ve büyüme faktörü kontrolünde ilerlemeler gerektirecektir. Bu gelişmeler klinik uygulamaya geçene kadar, dikkatli vaka seçimi, titiz teknik, dayanıklı koronal sızdırmazlık ve uzun vadeli izleme, başarılı tedavinin temellerini oluşturmaya devam etmektedir.

KAYNAK

Abdulwahab, M. A., Alqahtani, M., Alshammari, A., Jiffri, S., Alasim, A., & Alsharidah, F. (2021). Etiologies, risk factors and outcomes of dental pulp necrosis. *Int J Community Med Public Health, 9*(1), 348.

Al-Madhagy, G., Alghoraibi, I., Darwich, K., Hajeer, M. Y., & Al-Madhagy, G. M. (2022). Evaluation of the chemical, morphological, physical, mechanical, and biological properties of chitosan/polyvinyl alcohol nanofibrous scaffolds for potential use in oral tissue engineering. *Cureus, 14*(10).

Alagl, A., Bedi, S., Hassan, K., & AlHumaid, J. (2017). Use of platelet-rich plasma for regeneration in non-vital immature permanent teeth: Clinical and cone-beam computed tomography evaluation. *Journal of International Medical Research, 45*(2), 583-593.

Alobaid, A. S., Cortes, L. M., Lo, J., Nguyen, T. T., Albert, J., Abu-Melha, A. S., . . . Gibbs, J. L. (2014). Radiographic and clinical outcomes of the treatment of immature permanent teeth by revascularization or apexification: a pilot retrospective cohort study. *Journal of Endodontics, 40*(8), 1063-1070.

Bose, R., Nummikoski, P., & Hargreaves, K. (2009). A retrospective evaluation of radiographic outcomes in immature teeth with necrotic root canal systems treated with regenerative endodontic procedures. *Journal of Endodontics, 35*(10), 1343-1349.

Chrepa, V., Joon, R., Austah, O., Diogenes, A., Hargreaves, K. M., Ezeldeen, M., & Ruparel, N. B. (2020). Clinical outcomes of immature teeth treated with regenerative endodontic procedures—a San Antonio study. *Journal of Endodontics, 46*(8), 1074-1084.

Diogenes, A., Henry, M. A., Teixeira, F. B., & Hargreaves, K. M. (2013). An update on clinical regenerative endodontics. *Endodontic topics, 28*(1), 2-23.

Diogenes, A., Ruparel, N. B., Shiloah, Y., & Hargreaves, K. M. (2016). Regenerative endodontics: a way forward. *The Journal of the American Dental Association, 147*(5), 372-380.

do Couto, A. M., Espaladori, M. C., Leite, A. P. P., Martins, C. C., de Aguiar, M. C. F., & Abreu, L. G. (2019). A systematic review of pulp revascularization using a triple antibiotic paste. *Pediatric dentistry, 41*(5), 341-353.

Elfrink, M., Heijdra, J., Krikken, J., Kouwenberg-Bruring, W., Kouwenberg, H., Weerheijm, K., & Veerkamp, J. (2021). Regenerative endodontic therapy: A follow-up of 47 anterior traumatised teeth. *European Archives of Paediatric Dentistry, 22*(3), 469-477.

Etezadkeyhan, P. (2024). Recent advances in regenerative endodontics: clinical applications and challenges. *Journal of Oral and Dental Health Nexus, 1*(1), 29-42.

Flanagan, T. A. (2014). What can cause the pulps of immature, permanent teeth with open apices to become necrotic and what treatment options are available for

these teeth. *Australian Endodontic Journal, 40*(3), 95-100.

Galler, K., Krastl, G., Simon, S., Van Gorp, G., Meschi, N., Vahedi, B., & Lambrechts, P. (2016). European Society of Endodontology position statement: Revitalization procedures. *International Endodontic Journal, 49*(8), 717-723.

Galler, K. M., D'souza, R., Hartgerink, J., & Schmalz, G. (2011). Scaffolds for dental pulp tissue engineering. *Advances in Dental Research, 23*(3), 333-339.

Goldstein, S., Sedaghat-Zandi, A., Greenberg, M., & Friedman, S. (1999). Apexification & apexogenesis. *New York State Dental Journal, 65*(5), 23.

Hargreaves, K. M., Diogenes, A., & Teixeira, F. B. (2013). Treatment options: biological basis of regenerative endodontic procedures. *Pediatric dentistry, 35*(2), 129-140.

Hargreaves, K. M., Giesler, T., Henry, M., & Wang, Y. (2008). Regeneration potential of the young permanent tooth: what does the future hold? *Pediatric dentistry, 30*(3), 253-260.

Harlamb, S. (2016). Management of incompletely developed teeth requiring root canal treatment. *Australian dental journal, 61*, 95-106.

Huang, G. T.-J., Sonoyama, W., Liu, Y., Liu, H., Wang, S., & Shi, S. (2008). The hidden treasure in apical papilla: the potential role in pulp/dentin regeneration and bioroot engineering. *Journal of Endodontics, 34*(6), 645-651.

Huang, R., Chen, W., Fang, M., Peters, O. A., & Hosseinpour, S. (2025). Clinical and radiographic outcomes of autologous platelet-rich products in regenerative endodontics: A systematic review and meta-analysis. *Dentistry Journal, 13*(6), 236.

Idris, M. I., Burhan, A. S., Hajeer, M. Y., Sultan, K., & Nawaya, F. R. (2024). Efficacy of the injectable platelet-rich fibrin (i-PRF) in gingival phenotype modification: a systematic review and meta-analysis of randomized controlled trials. *BMC oral health, 24*(1), 1331.

Jeeruphan, T., Jantarat, J., Yanpiset, K., Suwannapan, L., Khewsawai, P., & Hargreaves, K. M. (2012). Mahidol study 1: comparison of radiographic and survival outcomes of immature teeth treated with either regenerative endodontic or apexification methods: a retrospective study. *Journal of Endodontics, 38*(10), 1330-1336.

Kahler, B., Mistry, S., Moule, A., Ringsmuth, A. K., Case, P., Thomson, A., & Holcombe, T. (2014). Revascularization outcomes: a prospective analysis of 16 consecutive cases. *Journal of Endodontics, 40*(3), 333-338.

Koc, S., & Del Fabbro, M. (2020). Does the etiology of pulp necrosis affect regenerative endodontic treatment outcomes? A systematic review and meta-analyses. *Journal of Evidence Based Dental Practice, 20*(1), 101400.

Levin, L., Day, P. F., Hicks, L., O'Connell, A., Fouad, A. F., Bourguignon, C., & Abbott, P. V. (2020). International Association of Dental Traumatology guidelines for the management of traumatic dental injuries: General introduction. *Dental Traumatology, 36*(4), 309-313.

Liu, H., Lu, J., Jiang, Q., Haapasalo, M., Qian, J., Tay, F. R., & Shen, Y. (2022). Biomaterial scaffolds for clinical procedures in endodontic regeneration. *Bioactive materials, 12*, 257-277.

Martins, J. F. B., Georgiou, A. C., Nunes, P. D., de Vries, R., Afreixo, V. M. A., da Palma, P. J. R., & Shemesh, H. (2025). CBCT-assessed outcomes and prognostic factors of primary endodontic treatment and retreatment: a systematic review and meta-analysis. *Journal of Endodontics, 51*(6), 687-706.

Mejare, I., & Cvek, M. (1993). Partial pulpotomy in young permanent teeth with deep carious lesions. *Dental Traumatology, 9*(6), 238-242.

Meschi, N., EzEldeen, M., Garcia, A. E. T., Lahoud, P., Van Gorp, G., Coucke, W., . . . Lambrechts, P. (2021). Regenerative endodontic procedure of immature permanent teeth with leukocyte and platelet-rich fibrin: a multicenter controlled clinical trial. *Journal of Endodontics, 47*(11), 1729-1750.

Metzger, Z., Zary, R., Cohen, R., Teperovich, E., & Paqué, F. (2010). The quality of root canal preparation and root canal obturation in canals treated with rotary versus self-adjusting files: a three-dimensional micro-computed tomographic study. *Journal of Endodontics, 36*(9), 1569-1573.

Mousivand, S., Sheikhnezami, M., Moradi, S., Koohestanian, N., & Jafarzadeh, H. (2022). Evaluation of the outcome of apexogenesis in traumatised anterior and carious posterior teeth using mineral trioxide aggregate: a 5-year retrospective study. *Australian Endodontic Journal, 48*(3).

Murray, P. E., Garcia-Godoy, F., & Hargreaves, K. M. (2007). Regenerative endodontics: a review of current status and a call for action. *Journal of Endodontics, 33*(4), 377-390.

Namour, M., & Theys, S. (2014). Pulp revascularization of immature permanent teeth: a review of the literature and a proposal of a new clinical protocol. *The Scientific World Journal, 2014*(1), 737503.

Rafter, M. (2005). Apexification: a review. *Dental Traumatology, 21*(1), 1-8.

Raja, V. S., & Naidu, E. M. (2008). Platelet-rich fibrin: evolution of a second-generation platelet concentrate. *Indian Journal of Dental Research, 19*(1), 42-46.

Ricucci, D., Loghin, S., & Siqueira Jr, J. F. (2014). Correlation between clinical and histologic pulp diagnoses. *Journal of Endodontics, 40*(12), 1932-1939.

Ruparel, N. B., Teixeira, F. B., Ferraz, C. C., & Diogenes, A. (2012). Direct effect of intracanal medicaments on survival of stem cells of the apical papilla. *Journal of Endodontics, 38*(10), 1372-1375.

Shabahang, S. (2013). Treatment options: apexogenesis and apexification. *Pediatric dentistry, 35*(2), 125-128.

Shaik, I., Dasari, B., Kolichala, R., Doos, M., Qadri, F., Arokiyasamy, J. L., & Tiwari, R. V. C. (2021). Comparison of the success rate of mineral trioxide aggregate, endosequence bioceramic root repair material, and calcium hydroxide for apexification of immature permanent teeth: Systematic review and meta-analysis.

Journal of Pharmacy and Bioallied Sciences, 13(Suppl 1), S43-S47.

Shimizu, E., Jong, G., Partridge, N., Rosenberg, P. A., & Lin, L. M. (2012). Histologic observation of a human immature permanent tooth with irreversible pulpitis after revascularization/regeneration procedure. *Journal of Endodontics, 38*(9), 1293-1297.

Shivashankar, V. Y., Johns, D. A., Maroli, R. K., Sekar, M., Chandrasekaran, R., Karthikeyan, S., & Renganathan, S. K. (2017). Comparison of the effect of PRP, PRF and induced bleeding in the revascularization of teeth with necrotic pulp and open apex: a triple blind randomized clinical trial. *Journal of clinical and diagnostic research: JCDR, 11*(6), ZC34.

Song, M., Jung, H. I., & Kim, S. G. (2025). Clinical outcomes of regenerative endodontic procedure: periapical healing, root development, and intracanal calcification. *Journal of Endodontics, 51*(6), 722-731.

Sonoyama, W., Liu, Y., Fang, D., Yamaza, T., Seo, B.-M., Zhang, C., . . . Shi, S. (2006). Mesenchymal stem cell-mediated functional tooth regeneration in swine. *PLoS One, 1*(1), e79.

Swaikat, M., Faus-Matoses, I., Zubizarreta-Macho, A., Ashkar, I., Faus-Matoses, V., Bellot-Arcis, C., . . . Montiel-Company, J. M. (2023). Is revascularization the treatment of choice for traumatized necrotic immature teeth? A systematic review and meta-analysis. *Journal of clinical medicine, 12*(7), 2656.

Theekakul, C., Banomyong, D., Osiri, S., Sutam, N., Ongchavalit, L., & Jantarat, J. (2024). Mahidol study 2: treatment outcomes and prognostic factors of regenerative endodontic procedures in immature permanent teeth. *Journal of Endodontics, 50*(11), 1569-1578.

Tong, H. J., Rajan, S., Bhujel, N., Kang, J., Duggal, M., & Nazzal, H. (2017). Regenerative endodontic therapy in the management of nonvital immature permanent teeth: a systematic review—outcome evaluation and meta-analysis. *Journal of Endodontics, 43*(9), 1453-1464.

Torabinejad, M., & Turman, M. (2011). Revitalization of tooth with necrotic pulp and open apex by using platelet-rich plasma: a case report. *Journal of Endodontics, 37*(2), 265-268.

Trevino, E. G., Patwardhan, A. N., Henry, M. A., Perry, G., Dybdal-Hargreaves, N., Hargreaves, K. M., & Diogenes, A. (2011). Effect of irrigants on the survival of human stem cells of the apical papilla in a platelet-rich plasma scaffold in human root tips. *Journal of Endodontics, 37*(8), 1109-1115.

Wikström, A., Brundin, M., Romani Vestman, N., Rakhimova, O., & Tsilingaridis, G. (2022). Endodontic pulp revitalization in traumatized necrotic immature permanent incisors: Early failures and long-term outcomes—A longitudinal cohort study. *International Endodontic Journal, 55*(6), 630-645.

Yan, H., De Deus, G., Kristoffersen, I. M., Wiig, E., Reseland, J. E., Johnsen, G. F., . . . Haugen, H. J. (2023). Regenerative endodontics by cell homing: a review of recent clinical trials. *Journal of Endodontics, 49*(1), 4-17.

Yang, F., Sheng, K., Yu, L., & Wang, J. (2024). Does the use of different scaffolds have an impact on the therapeutic efficacy of regenerative endodontic procedures? A systematic evaluation and meta-analysis. *BMC oral health, 24*(1), 319.

Yu, C., & Abbott, P. V. (2007). An overview of the dental pulp: its functions and responses to injury. *Australian dental journal, 52*, S4-S6.

Bölüm
4

ENDODONTİDE KONİK IŞINLI BİLGİSAYARLI TOMOGRAFİ (KIBT): TEŞHİS VE TEDAVİ PLANLAMASINDAKİ YERİ

Serkan UÇMAK[1]
Batuhan KÖKCİ[2]

1 Uzm. Dt. Serkan UÇMAK, Selçuk Üniversitesi, Diş Hekimliği Fakültesi, Endodonti Anabilim Dalı, Konya, Türkiye. ORCID: 0000-0002-7486-6785, srkncmk@gmail.com
2 Uzm. Dt. Batuhan KÖKCİ, Selçuk Üniversitesi, Diş Hekimliği Fakültesi, Endodonti Anabilim Dalı, Konya, Türkiye. ORCID: 0009-0008-0762-9510, batuhankokci98@gmail.com

1. Giriş

Endodontik tedavinin temel amacı, kök kanal sistemini etkin biçimde temizlemek, şekillendirmek ve sızdırmaz şekilde doldurarak apikal periodontitisi önlemek ya da iyileştirmektir. Bu amaca ulaşılabilmesi, büyük ölçüde kök kanal anatomisinin doğru biçimde anlaşılmasına ve periapikal dokulardaki patolojik değişimlerin güvenilir şekilde saptanmasına bağlıdır. Onlarca yıl boyunca endodontik teşhis ve tedavi planlamasının vazgeçilmez aracı olan iki boyutlu (2B) periapikal radyografiler, üç boyutlu (3B) anatomik yapıların tek bir düzleme indirgenmesi, anatomik gürültü ve geometrik distorsiyon gibi bilinen kısıtlılıklara sahiptir (Patel ve ark., 2015). Bu kısıtlılıklar, özellikle erken dönem periapikal lezyonların, ek kanalların ve ince anatomik varyasyonların gözden kaçmasına yol açabilmektedir.

Konik ışınlı bilgisayarlı tomografi (KIBT; İngilizce cone beam computed tomography, CBCT), maksillofasiyal bölgenin distorsiyonsuz üç boyutlu görüntüsünü, geleneksel tıbbi bilgisayarlı tomografiye kıyasla daha düşük radyasyon dozu, daha kısa tarama süresi ve daha yüksek uzaysal çözünürlük ile sağlayan bir görüntüleme yöntemidir (Scarfe ve ark., 2009). Konik biçimli x-ışını demeti ve alan dedektörü kullanan bu teknoloji, dişler ve çevre dokuların aksiyel, sagital ve koronal düzlemlerde birbirinden bağımsız olarak incelenebilmesine olanak tanır. Diş hekimliğine kazandırdığı bu üç boyutlu bakış açısı, KIBT'yi endodontide son yıllarda en önemli teknolojik gelişmelerden biri haline getirmiştir (Durack ve Patel, 2012).

KIBT'nin endodontideki kullanım alanları; periapikal patolojilerin teşhisi, karmaşık kök kanal morfolojisinin değerlendirilmesi, vertikal kök kırıklarının saptanması, iç ve dış kök rezorpsiyonlarının incelenmesi, dental travma olgularının yönetimi, endodontik cerrahi ile yeniden tedavinin planlanması ve tedavi sonrası takip gibi geniş bir yelpazeyi kapsamaktadır (Venskutonis ve ark., 2014). Bununla birlikte, yöntemin geleneksel radyografiye kıyasla daha yüksek radyasyon dozu içermesi, klinik kullanımının her olgu için rutin biçimde değil, yalnızca beklenen tanısal kazancın riskten üstün olduğu seçilmiş durumlarda gerçekleştirilmesini gerektirir (Fayad ve ark., 2015). Bu bölümde, KIBT'nin teknik temelleri, endodontik teşhis ve tedavi planlamasındaki başlıca uygulama alanları, sınırlılıkları ve kanıta dayalı kullanım ilkeleri güncel literatür ışığında ele alınmaktadır.

2. KIBT'nin Teknik Temelleri ve Çalışma Prensibi

KIBT cihazları, hasta etrafında tek bir dönüş hareketi sırasında ışınladığı konik biçimli x-ışını demeti ve bu demeti karşılayan iki boyutlu bir alan dedektörü kullanır. Bu dönüş esnasında elde edilen yüzlerce projeksiyon görüntüleri, özel yeniden yapılandırma algoritmaları aracılığıyla işlenerek izotropik bir veri hacmi (voxel) oluşturulur. Geleneksel tıbbi bilgisayarlı tomografide görüntüleme birimi olan vokseller genellikle anizotropik (eşit olmayan kenar

uzunluklarına sahip) iken, KIBT'de vokseller izotropiktir; yani üç boyutta da eşit kenar uzunluğuna sahiptir. Bu özellik, elde edilen görüntülerin herhangi bir düzlemde geometrik distorsiyon olmaksızın ve gerçek boyut oranlarını koruyarak yeniden biçimlendirilebilmesini sağlar (Scarfe ve ark., 2009).

KIBT'nin tıbbi bilgisayarlı tomografiye kıyasla sunduğu başlıca avantajlar; daha düşük efektif radyasyon dozu, daha kompakt ve ekonomik cihaz yapısı, daha kısa tarama süresi ve diş sert dokularının değerlendirilmesinde yeterli olan yüksek uzaysal çözünürlüktür. Bu özellikler, yöntemin diş hekimliği muayenehaneleri ile kliniklerinde yaygınlaşmasını mümkün kılmıştır. Buna karşın KIBT'nin yumuşak doku kontrastı sınırlıdır; bu nedenle yöntem, kemik ve diş gibi yüksek kontrastlı sert dokuların görüntülenmesinde en yüksek tanısal değeri sağlar (Durack ve Patel, 2012).

2.1. Görüntü Alanı, Voksel Boyutu ve Çözünürlük

Görüntü alanı (field of view, FOV), bir KIBT taramasında görüntülenen anatomik bölgenin hacmini ifade eder ve endodontik uygulamalar açısından belirleyici bir parametredir. Endodontik teşhiste, küçük hacimli (sınırlı) FOV taramaları tercih edilir; çünkü bu yaklaşım hem ilgilenilen bölgeye odaklanarak hasta dozunu azaltır hem de daha küçük voksel boyutu sayesinde daha yüksek uzaysal çözünürlük sunar (Patel ve ark., 2019a). Voksel boyutunun küçülmesi, ince anatomik ayrıntıların (örneğin ek kanallar, ince kök kırıkları veya erken rezorptif değişimler) ayırt edilebilmesi için kritik öneme sahiptir. Endodontik amaçlı sınırlı FOV cihazlarında voksel boyutu çoğunlukla 0,2 mm veya altındadır ve bazı yüksek çözünürlüklü protokollerde 0,08 mm'ye kadar inebilmektedir (Pope ve ark., 2014).

Bununla birlikte, çözünürlüğü artırmaya yönelik her girişim beraberinde bazı kaçınılmaz tavizleri getirir. Daha küçük voksel boyutu ve daha yüksek çözünürlük, genellikle daha uzun tarama süresi ve potansiyel olarak daha yüksek radyasyon dozu anlamına gelebilir; ayrıca hasta hareketine bağlı bulanıklık riskini artırır. Bu nedenle klinik kararda görüntü kalitesi, tanısal gereksinim ve hasta güvenliği arasında dengeli bir optimizasyon gözetilmelidir (European Commission, 2012).

2.2. Radyasyon Dozu ve Hasta Güvenliği

KIBT, geleneksel tıbbi bilgisayarlı tomografiye kıyasla belirgin biçimde düşük efektif doz sunmakla birlikte, intraoral ve panoramik radyografilere göre daha yüksek bir radyasyon dozu içerir. Efektif doz; cihaz tipine, seçilen FOV'ye, çözünürlük ayarlarına ve hasta yaşına bağlı olarak geniş bir aralıkta değişkenlik gösterir (Ludlow ve ark., 2006). Özellikle pediatrik hastalarda dokuların radyasyona duyarlılığı daha yüksek olduğundan, doz optimizasyonu büyük önem taşımaktadır.

Bu çerçevede, radyasyondan korunmanın temel ilkesi olan ALARA ("as low as reasonably achievable" – makul ölçüde ulaşılabilir en düşük doz) prensibi, son yıllarda görüntülemeye özgü ALADA ("as low as diagnostically acceptable" – tanısal olarak kabul edilebilir en düşük doz) ilkesiyle birlikte değerlendirilmektedir. Avrupa Komisyonu tarafından yürütülen SEDENTEXCT projesi kapsamında geliştirilen kanıta dayalı kılavuzlar, KIBT kullanımının endikasyonunun doğrulanması ve hasta dozunun optimizasyonu için referans alınmaktadır (European Commission, 2012). Bu ilkeler doğrultusunda KIBT, ancak klinik muayene ve geleneksel radyografilerle elde edilen bilginin yetersiz kaldığı, ek üç boyutlu bilginin tedavi kararını değiştirme olasılığının yüksek olduğu olgularda endike kabul edilmektedir.

3. KIBT'nin Periapikal Teşhisteki Yeri

Apikal periodontitisin doğru ve erken teşhisi, endodontik tedavinin başarısı ve prognozun belirlenmesi açısından kritik öneme sahiptir. Geleneksel periapikal radyografilerde bir periapikal lezyonun radyografik olarak saptanabilmesi, çoğunlukla lezyonun kortikal kemik plağını erode etmesine ya da kortikal-medüller kemik birleşimine ulaşmasına bağlıdır. Bu nedenle, yalnızca medüller (spongiöz) kemikle sınırlı kalan erken dönem lezyonlar 2B görüntülerde sıklıkla gözden kaçabilmektedir (Patel ve ark., 2009a).

Estrela ve ark. (2008a) tarafından gerçekleştirilen ve çok sayıda dişin değerlendirildiği geniş ölçekli bir çalışmada, KIBT'nin apikal periodontitisi saptamadaki tanısal doğruluğunun panoramik ve periapikal radyografilere kıyasla anlamlı derecede yüksek olduğu bildirilmiştir. Benzer şekilde, kadavra kaynaklı kuru insan çenelerinde yapay periapikal kemik defektlerinin oluşturulduğu in vitro bir araştırmada, KIBT'nin küçük boyutlu lezyonları dahi yüksek duyarlılıkla saptayabildiği, oysa intraoral dijital radyografinin özellikle küçük defektlerde sınırlı kaldığı gösterilmiştir (Patel ve ark., 2009a).

Bu bulgular, hiyerarşik kanıt modeli kullanılarak yapılan sistematik bir derlemede de desteklenmiştir; söz konusu derlemede KIBT'nin periapikal lezyonların teşhisinde geleneksel radyografiye üstün tanısal etkinlik sunduğu vurgulanmıştır (Kruse ve ark., 2015). Leonardi Dutra ve ark. (2016) tarafından yürütülen sistematik derleme ve meta-analizde ise, periapikal radyografilerin iyi düzeyde doğruluk değerleri sunmasına karşın, KIBT görüntülemesinin apikal periodontitisin saptanmasında mükemmel düzeyde duyarlılık ve özgüllük değerlerine ulaştığı sonucuna varılmıştır.

Bununla birlikte KIBT'nin yüksek duyarlılığı, sağlıklı periapeksin yorumlanmasında dikkatli olunmasını gerektirir. Pope ve ark. (2014), yüksek çözünürlüklü ve sınırlı FOV'li taramalarda sağlıklı dişlerde dahi periodontal ligament aralığında genişlemeler gözlenebildiğini ve bu durumun yanlış pozitif tanılara yol açabileceğini bildirmiştir. Dolayısıyla KIBT bulguları, her

zaman klinik muayene verileri ve pulpa duyarlılık testleriyle birlikte değerlendirilmelidir.

3.1. KIBT Tabanlı Periapikal İndeks (CBCT-PAI)

Geleneksel periapikal indeksin (PAI) iki boyutlu radyografilere dayalı doğası, periapikal lezyonların hacimsel değerlendirmesinde kısıtlılıklar oluşturmaktadır. Bu gereksinimden hareketle Estrela ve ark. (2008b), üç boyutlu görüntülerden elde edilen verilere dayanan KIBT tabanlı periapikal indeksi (CBCT-PAI) geliştirmiştir. Bu indeks, periapikal radyolüsensinin en geniş çapını esas alarak lezyonu beş ölçekli bir sistemde derecelendirmekte; ayrıca kortikal kemikteki genişleme ve destrüksiyonu da değerlendirmeye katmaktadır. CBCT-PAI, periapikal lezyonların standardize biçimde sınıflandırılması ve tedavi sonucu takibinde objektif bir referans çerçevesi sunarak hem klinik hem de araştırma uygulamalarında değerli bir araç haline gelmiştir.

4. Kök Kanal Morfolojisinin Değerlendirilmesi

Kök kanal sisteminin karmaşık ve değişken anatomisi, endodontik başarısızlığın önde gelen nedenlerinden biridir. Gözden kaçan kanallar, tedavi edilemeyen anatomik bölgelerde mikroorganizmaların varlığını sürdürmesine ve kalıcı enfeksiyona yol açabilir. Maksiller molarların mesiobukkal kökünde sıklıkla bulunan ikinci mesiobukkal (MB2) kanalı, bu açıdan en bilinen örneklerden biridir. Matherne ve ark. (2008), in vitro koşullarda KIBT'nin kök kanal sistemlerini saptamada dijital intraoral radyografiye kıyasla anlamlı derecede üstün olduğunu; özellikle çok köklü dişlerde radyografların kanal sayısını olduğundan az gösterebildiğini ortaya koymuştur.

Benzer şekilde Blattner ve ark. (2010), maksiller birinci ve ikinci molarlarda MB2 kanalının varlığını saptamada KIBT'nin yüksek doğrulukla kullanılabileceğini göstermiştir. Üç boyutlu görüntülemenin sunduğu bu avantaj, tedavi öncesinde kanal sayısının, kanal eğriliklerinin, birleşme ve ayrılma noktalarının ve isthmus gibi ince yapıların öngörülebilmesine olanak tanır. Bu bilgi, giriş kavitesinin tasarımı ve enstrümantasyon stratejisinin planlanması açısından klinisyene önemli katkı sağlar (Patel ve ark., 2019a). Ancak özellikle dar ve kalsifiye kanalların değerlendirilmesinde KIBT'nin uzaysal çözünürlüğünün sınırlı kalabileceği ve mikro-bilgisayarlı tomografinin laboratuvar koşullarında altın standart olmayı sürdürdüğü unutulmamalıdır.

Kök kanal anatomisinin değerlendirilmesinde KIBT'nin sağladığı bir diğer önemli katkı, iki ya da daha fazla kanalı birbirine bağlayan ince şerit biçimli yapılar olan isthmusların ve lateral kanalların öngörülebilmesidir. Bu anatomik bölgeler, mekanik enstrümantasyonun güçlükle ulaştığı ve mikroorganizmalar için rezervuar oluşturabilen alanlardır. Tedavi öncesinde bu varyasyonların farkında olunması, irrigasyon ve dezenfeksiyon protokollerinin buna göre planlanmasına olanak tanır. Bununla birlikte, çok dar isthmus

ve aksesuar kanalların ayrıntılı morfolojik analizinde KIBT'nin çözünürlüğü yetersiz kalabilmekte ve bu konuda mikro-bilgisayarlı tomografi laboratuvar araştırmalarında referans yöntem olmayı sürdürmektedir (Matherne ve ark., 2008).

5. Vertikal Kök Kırıklarının Tespiti

Vertikal kök kırıkları (VKK), tanısı en zorlu endodontik durumlardan biridir; çünkü klinik belirti ve semptomları sıklıkla diğer endodontik ve periodontal patolojilerle örtüşür. Geleneksel periapikal radyografilerde bir VKK'nın saptanabilmesi, kırık hattının x-ışını demetiyle uygun açısal ilişkide olmasına bağlıdır ve bu nedenle birçok olgu gözden kaçabilir. KIBT, kök yapısını farklı düzlemlerde incelemeye olanak tanıyarak kırık hattının ve buna eşlik eden kemik değişimlerinin saptanması açısından üstünlük sunabilir (Hassan ve ark., 2009).

Bununla birlikte, kök kanal dolgu materyalleri, metalik postlar ve restorasyonların yarattığı ışın sertleşmesi ve çigzilenme artefaktları, VKK tanısının doğruluğunu olumsuz etkileyebilir. Bu artefaktlar, kırık hattını taklit ederek yanlış pozitif sonuçlara ya da var olan kırığın maskelenmesine yol açabilir. Dolayısıyla KIBT, VKK şüphesi olan olgularda değerli bir yardımcı yöntem olmakla birlikte, tek başına kesin tanı aracı olarak değil, klinik bulgularla birlikte yorumlanması gereken bir araç olarak konumlandırılmalıdır (Patel ve ark., 2019a).

6. Kök Rezorpsiyonlarının Değerlendirilmesi

İç ve dış kök rezorpsiyonları, doğru sınıflandırılmadıklarında uygunsuz tedavi kararlarına yol açabilen patolojik süreçlerdir. Rezorptif lezyonun tipinin (iç rezorpsiyon, dış servikal rezorpsiyon, dış inflamatuvar rezorpsiyon), boyutunun, kök kanalıyla ilişkisinin ve perforasyon varlığının belirlenmesi, tedavi planlamasının temelini oluşturur. Geleneksel radyografiler, lezyonun gerçek üç boyutlu yaygınlığını ve kök yüzeyiyle ilişkisini her zaman ortaya koyamaz (Patel ve Dawood, 2007).

Patel ve ark. (2009b) tarafından yürütülen in vivo bir araştırmada, dijital intraoral radyografinin kabul edilebilir bir doğruluk düzeyi sunmasına karşın, KIBT'nin rezorptif lezyonların tipini ve yaygınlığını belirlemede belirgin biçimde üstün olduğu ve bunun tedavi planını değiştirebileceği gösterilmiştir. Özellikle dış servikal rezorpsiyon olgularında KIBT, lezyonun apikoservikal (kök ekseni boyunca) ve sirkumferansiyel (çevresel) yayılımının değerlendirilmesinde ve tedavi edilebilirliğin öngörülmesinde değerli bilgiler sunar. Bu nedenle rezorpsiyon olguları, KIBT kullanımının en güçlü endikasyonlarından birini oluşturmaktadır.

7. Dental Travma Olgularının Yönetimi

Dento-alveolar travma olgularında kök kırıkları, luksasyon yaralanmaları, alveol kemik kırıkları ve yabancı cisimlerin doğru biçimde değerlendirilmesi, uygun acil ve uzun dönem tedavinin planlanması açısından belirleyicidir. İki boyutlu görüntülemenin sınırlılıkları, özellikle horizontal veya oblik kök kırıklarının yeri ve yönünün belirlenmesinde, ayrıca komşu yapılarla ilişkinin değerlendirilmesinde tanısal güçlükler doğurabilir. Cohenca ve ark. (2007), dijital görüntülemenin ve özellikle üç boyutlu yöntemlerin travmatik yaralanmaların teşhisinde sağladığı katkıları vurgulamıştır.

Sınırlı FOV'li KIBT, travma olgularında kırık hattının üç boyutlu konumunu, yer değiştirme yönünü ve kök gelişim evresini ortaya koyarak, hem tedavi kararına hem de prognozun belirlenmesine katkı sağlar. Bununla birlikte, çocuk ve genç hastaların travma olgularının çoğunlukta olduğu bu grup için doz optimizasyonu ve endikasyonun titizlikle değerlendirilmesi büyük önem taşımaktadır (Fayad ve ark., 2015).

8. Endodontik Cerrahi ve Yeniden Tedavi Planlaması

Endodontik cerrahi öncesinde KIBT, lezyonun boyut ve yaygınlığının, kök ucu ile komşu anatomik yapılar (mandibular kanal, mental foramen, maksiller sinüs tabanı) arasındaki ilişkinin ve kök morfolojisinin değerlendirilmesinde önemli bir rol üstlenir. Bu üç boyutlu bilgi, cerrahi yaklaşımın planlanmasını, riskin öngörülmesini ve operasyon süresinin kısaltılmasını kolaylaştırır (Venskutonis ve ark., 2014). Benzer biçimde, yeniden tedavi (retreatment) gerektiren olgularda kalsifiye kanalların, gözden kaçmış kanalların, basamak (ledge) ve perforasyon gibi iyatrojenik komplikasyonların ya da ayrılmış aletlerin konumunun belirlenmesinde KIBT klinisyene değerli bilgiler sunar.

KIBT verilerinin tedavi kararları üzerindeki etkisi de gösterilmiştir. Mota de Almeida ve ark. (2015), Avrupa kılavuzlarına uygun endikasyonlarla istenen KIBT incelemelerinin, endodontik tanı ve tedavi planı üzerinde anlamlı bir etki yarattığını ve klinisyenlerin seçtikleri tedaviye olan güvenini artırdığını bildirmiştir. Bu bulgular, doğru endikasyonla kullanıldığında KIBT'nin yalnızca tanısal doğruluğu değil, klinik karar verme sürecinin kalitesini de iyileştirdiğini ortaya koymaktadır.

8.1. Tedavi Sonrası Değerlendirme ve İyileşmenin Takibi

Endodontik tedavinin başarısı, geleneksel olarak periapikal radyografilerde periapikal radyolüsensinin zaman içindeki değişiminin izlenmesiyle değerlendirilir. Ancak iki boyutlu görüntülerin sınırlılıkları, özellikle kısmen iyileşmiş ya da kortikal kemikle henüz ilişkiye geçmemiş lezyonların takibinde yanıltıcı olabilmektedir. Üç boyutlu görüntüleme, lezyon hacmindeki değişimin daha duyarlı biçimde izlenmesine olanak tanır ve bu sayede iyileş-

me veya hastalığın ilerlemesi daha erken dönemde saptanabilir (Patel ve ark., 2019a). Bu amaçla geliştirilen KIBT tabanlı periapikal indeks (CBCT-PAI), tedavi öncesi ve sonrası durumların standardize biçimde karşılaştırılmasına imkân vererek takip sürecine nesnel bir çerçeve kazandırmaktadır (Estrela ve ark., 2008b).

Bununla birlikte, tedavi sonrası takipte KIBT'nin rutin olarak kullanılması, tekrarlayan taramaların kümülatif radyasyon dozunu artırması nedeniyle önerilmemektedir. KIBT ile takip, ancak klinik belirti ve semptomların sürdüğü ya da geleneksel radyografik değerlendirmenin yetersiz kaldığı seçilmiş olgularda, beklenen tanısal kazanç gözetilerek düşünülmelidir (Fayad ve ark., 2015).

9. KIBT'nin Sınırlılıkları ve Artefaktlar

KIBT'nin sunduğu üstünlüklere karşın, yöntemin önemli sınırlılıkları bulunmaktadır. Bunların başında, geleneksel radyografilere kıyasla daha yüksek radyasyon dozu gelmektedir. Ayrıca KIBT, sınırlı yumuşak doku kontrastı nedeniyle yumuşak doku patolojilerinin değerlendirilmesinde tıbbi bilgisayarlı tomografi kadar yeterli değildir. En önemli teknik kısıtlılıklardan biri ise, yüksek atom numaralı materyallerin (kök kanal dolgu materyalleri, metalik postlar, kronlar ve implantlar) neden olduğu ışın sertleşmesi ve hüzme artefaktlarıdır. Bu artefaktlar, özellikle restore edilmiş dişlerde periapikal bölgenin ve kök yüzeyinin değerlendirilmesini güçleştirebilir (Patel ve ark., 2019a).

Bunlara ek olarak hasta hareketi, görüntü bulanıklığına ve tanısal kalitenin düşmesine yol açabilir. Görüntülerin yorumlanması, gözlemcinin deneyimine ve eğitimine bağlı bir değişkenlik gösterir; bu nedenle KIBT görüntülerinin uygun eğitim almış kişiler tarafından sistematik biçimde değerlendirilmesi önerilir. Tüm bu etkenler, KIBT'nin geleneksel radyografinin yerini bütünüyle alan bir yöntem değil, seçilmiş olgularda onu tamamlayan bir araç olarak konumlandırılması gerektiğini göstermektedir.

10. Endikasyonlar ve Kanıta Dayalı Kullanım İlkeleri

KIBT'nin endodontideki kullanımı, ulusal ve uluslararası mesleki kuruluşlar tarafından yayımlanan pozisyon bildirgeleri ve kılavuzlar çerçevesinde şekillenmektedir. Amerikan Endodontistler Birliği (AAE) ile Amerikan Oral ve Maksillofasiyal Radyoloji Akademisi (AAOMR) tarafından yayımlanan ortak pozisyon bildirgesi, KIBT'nin klinik belirti ve semptomların yokluğunda endodontik teşhis ya da tarama amacıyla rutin olarak kullanılmaması gerektiğini; ancak geleneksel yöntemlerin yetersiz kaldığı karmaşık olgularda değerli bir araç olduğunu vurgulamaktadır (Fayad ve ark., 2015). Benzer biçimde Avrupa Endodonti Derneği (ESE), KIBT'nin yalnızca beklenen tanısal faydanın hastaya yönelik riski aştığı, olguya özgü ve gerekçelendirilmiş du-

rumlarda kullanılmasını önermektedir (Patel ve ark., 2019b).

Bu kılavuzların ortak vurgusu, her olgunun kendi klinik bağlamı içinde değerlendirilmesi ve KIBT kararının haklılandırılması gerektiğidir. Avrupa Komisyonu'nun yayımladığı SEDENTEXCT kanıta dayalı kılavuzları, hem hasta seçimi hem de doz optimizasyonu için temel referans niteliği taşımaktadır (European Commission, 2012). Sonuç olarak, klinisyenin KIBT kullanımına ilişkin kararı; klinik muayene bulguları, geleneksel radyografiden elde edilen bilgi, beklenen tanısal kazanç ve hasta güvenliği arasında kurulan dengeye dayanmalıdır.

11. Sonuç

Konik ışınlı bilgisayarlı tomografi, endodontiye üç boyutlu, distorsiyonsuz ve yüksek çözünürlüklü görüntüleme olanağı kazandırarak teşhis ve tedavi planlamasında önemli bir paradigma değişimi sağlamıştır. Periapikal patolojilerin erken saptanması, karmaşık kök kanal anatomisinin değerlendirilmesi, vertikal kök kırıkları ve kök rezorpsiyonlarının teşhisi, dental travma yönetimi ile endodontik cerrahi ve yeniden tedavi planlaması, yöntemin sağladığı katkının en belirgin olduğu alanlardır. Mevcut kanıtlar, KIBT'nin uygun endikasyonlarla kullanıldığında geleneksel radyografiye kıyasla daha yüksek tanısal doğruluk sunduğunu ve klinik karar verme sürecini iyileştirdiğini ortaya koymaktadır.

Bununla birlikte, yöntemin daha yüksek radyasyon dozu, artefakt oluşumu ve maliyet gibi sınırlılıkları, kullanımının her olgu için rutin değil, seçilmiş ve gerekçelendirilmiş durumlarla sınırlandırılmasını gerektirmektedir. ALADA ilkesi doğrultusunda, en düşük tanısal kabul edilebilir dozun hedeflenmesi ve olguya özgü endikasyon değerlendirmesi, KIBT'nin etik ve etkin kullanımının temelini oluşturur. Gelecekte yapay zekâ destekli görüntü analizi, artefakt azaltma algoritmaları ve doz düşürücü teknolojilerdeki gelişmeler, KIBT'nin endodontideki yerini daha da güçlendirecek; klinisyenlerin bu güçlü aracı kanıta dayalı bir çerçevede kullanması ise hasta yararının en üst düzeye çıkarılmasında belirleyici olmayı sürdürecektir.

KAYNAKÇA

Blattner, T. C., George, N., Lee, C. C., Kumar, V., & Yelton, C. D. (2010). Efficacy of cone-beam computed tomography as a modality to accurately identify the presence of second mesiobuccal canals in maxillary first and second molars: A pilot study. Journal of Endodontics, 36(5), 867–870.

Cohenca, N., Simon, J. H., Roges, R., Morag, Y., & Malfaz, J. M. (2007). Clinical indications for digital imaging in dento-alveolar trauma. Part 1: Traumatic injuries. Dental Traumatology, 23(2), 95–104.

Durack, C., & Patel, S. (2012). Cone beam computed tomography in endodontics. Brazilian Dental Journal, 23(3), 179–191.

Estrela, C., Bueno, M. R., Leles, C. R., Azevedo, B., & Azevedo, J. R. (2008a). Accuracy of cone beam computed tomography and panoramic and periapical radiography for detection of apical periodontitis. Journal of Endodontics, 34(3), 273–279.

Estrela, C., Bueno, M. R., Azevedo, B. C., Azevedo, J. R., & Pécora, J. D. (2008b). A new periapical index based on cone beam computed tomography. Journal of Endodontics, 34(11), 1325–1331.

European Commission. (2012). Radiation protection N° 172: Cone beam CT for dental and maxillofacial radiology – Evidence-based guidelines (SEDENTEXCT Project). Luxembourg: Directorate-General for Energy, European Commission.

Fayad, M. I., Nair, M., Levin, M. D., Benavides, E., Rubinstein, R. A., Barghan, S., Hirschberg, C. S., & Ruprecht, A. (2015). AAE and AAOMR joint position statement: Use of cone beam computed tomography in endodontics 2015 update. Oral Surgery, Oral Medicine, Oral Pathology and Oral Radiology, 120(4), 508–512.

Hassan, B., Metska, M. E., Ozok, A. R., van der Stelt, P., & Wesselink, P. R. (2009). Detection of vertical root fractures in endodontically treated teeth by a cone beam computed tomography scan. Journal of Endodontics, 35(5), 719–722.

Kruse, C., Spin-Neto, R., Wenzel, A., & Kirkevang, L. L. (2015). Cone beam computed tomography and periapical lesions: A systematic review analysing studies on diagnostic efficacy by a hierarchical model. International Endodontic Journal, 48(9), 815–828.

Leonardi Dutra, K., Haas, L., Porporatti, A. L., Flores-Mir, C., Nascimento Santos, J., Mezzomo, L. A., Corrê, M., & De Luca Canto, G. (2016). Diagnostic accuracy of cone-beam computed tomography and conventional radiography on apical periodontitis: A systematic review and meta-analysis. Journal of Endodontics, 42(3), 356–364.

Ludlow, J. B., Davies-Ludlow, L. E., Brooks, S. L., & Howerton, W. B. (2006). Dosimetry of 3 CBCT devices for oral and maxillofacial radiology: CB Mercuray, NewTom 3G and i-CAT. Dentomaxillofacial Radiology, 35(4), 219–226.

Matherne, R. P., Angelopoulos, C., Kulild, J. C., & Tira, D. (2008). Use of cone-beam computed tomography to identify root canal systems in vitro. Journal of Endodontics, 34(1), 87–89.

Mota de Almeida, F. J., Knutsson, K., & Flygare, L. (2015). The impact of cone beam computed tomography on the choice of endodontic diagnosis. International Endodontic Journal, 48(6), 564–572.

Patel, S., & Dawood, A. (2007). The use of cone beam computed tomography in the management of external cervical resorption lesions. International Endodontic Journal, 40(9), 730–737.

Patel, S., Dawood, A., Mannocci, F., Wilson, R., & Pitt Ford, T. (2009a). Detection of periapical bone defects in human jaws using cone beam computed tomography and intraoral radiography. International Endodontic Journal, 42(6), 507–515.

Patel, S., Dawood, A., Wilson, R., Horner, K., & Mannocci, F. (2009b). The detection and management of root resorption lesions using intraoral radiography and cone beam computed tomography – an in vivo investigation. International Endodontic Journal, 42(9), 831–838.

Patel, S., Durack, C., Abella, F., Shemesh, H., Roig, M., & Lemberg, K. (2015). Cone beam computed tomography in Endodontics – a review. International Endodontic Journal, 48(1), 3–15.

Patel, S., Brown, J., Pimentel, T., Kelly, R. D., Abella, F., & Durack, C. (2019a). Cone beam computed tomography in Endodontics – a review of the literature. International Endodontic Journal, 52(8), 1138–1152.

Patel, S., Brown, J., Semper, M., Abella, F., & Mannocci, F. (2019b). European Society of Endodontology position statement: Use of cone beam computed tomography in Endodontics. International Endodontic Journal, 52(12), 1675–1678.

Pope, O., Sathorn, C., & Parashos, P. (2014). A comparative investigation of cone-beam computed tomography and periapical radiography in the diagnosis of a healthy periapex. Journal of Endodontics, 40(3), 360–365.

Scarfe, W. C., Levin, M. D., Gane, D., & Farman, A. G. (2009). Use of cone beam computed tomography in endodontics. International Journal of Dentistry, 2009, 634567.

Venskutonis, T., Plotino, G., Juodzbalys, G., & Mickevičienė, L. (2014). The importance of cone-beam computed tomography in the management of endodontic problems: A review of the literature. Journal of Endodontics, 40(12), 1895–1901.

Bölüm
5

KÖK KANAL SİSTEMİNDE CANDİDA ALBİCANS: İNATÇI ENDODONTİK ENFEKSİYONLARDA FUNGAL BİYOFİLMLERİN ROLÜ

***Beyza ÇOTUR*[1]**

1 Uzman DT., Selçuk Üniversitesi Diş Hekimliği Fakültesi Endodonti Anabilim Dalı
Orcid:0009-0002-2046-1763

1. Giriş

Literatürde fungal kaynaklı enfeksiyonların sanılanın aksine nadir olmadığı ve global çapta bir milyarı geçen bir popülasyonda prevalans gösterdiği vurgulanmaktadır (Gow ve Netea, 2016). Mevcut epidemiyolojik tablo, güncel farmakolojik yaklaşımları tehdit eden global antifungal direnç gelişimi hesaba katıldığında, klinik açıdan çok daha karmaşık bir boyuta evrilmektedir (Fisher ve ark., 2018). Mantarlar, bir yandan insan mikrobiyal ekosisteminin kritik bir bileşenini oluştururken, diğer yandan elverişli koşullarda enfeksiyona yol açan yaygın fırsatçı patojenler olarak tanımlanmaktadır (Samaranayake, 2018). Bu yapısal bütünlük içinde yer alan fungal bileşenler değerlendirildiğinde, kolonizasyon yoğunluğu bakımından en baskın cinsin *Candida* olduğu bilinmektedir (Defta ve ark., 2024).

Dünya çapında mikotik mortalitenin primer sebebi olarak kabul edilen *Candida* kaynaklı invaziv kandidiyazis tablosu, aynı zamanda Amerika Birleşik Devletleri'nde rapor edilen tüm sağlık hizmeti ilişkili fungal enfeksiyonların %88'ini teşkil etmektedir (Robbins, Nicole ve Leah E. Cowen, 2025). *Candida* türlerinin neden olduğu enfeksiyonlar, vücudun hemen her bölgesini kolonize edebilme yetenekleri sayesinde medikal açıdan büyük bir zorluk yaratır. Bu invaziv klinik tabloların tedavisinde spesifik olarak kullanılabilecek antifungal ajan sınıflarının sayıca yetersizliği, karşılaşılan problemin boyutunu daha da büyütmektedir. Bilhassa biyofilm yapılarıyla entegre olan patojenik mantarlar, yaygın doku penetrasyonu yapabilme ve eldeki kısıtlı ilaçlara direnç gösterebilme kapasiteleriyle güncel tıbbın en önemli odak noktalarından biri haline gelmiştir. *Candida* cinsinin vücuttaki bu geniş doku yönelimi, onun mikrobiyotadaki doğal yaygınlığıyla doğrudan ilişkilidir; öyle ki bu mantar türleri deri, sindirim ve genitoüriner yolların yanı sıra ağız boşluğu gibi spesifik mikrobiyal nişlerde de yaygın bir şekilde kolonize olabilme adaptasyonuna sahiptir (Kaur, Jaspreet ve Clarissa J. Nobile, 2023).

Fungal alemin diploid ve ökaryotik karakterdeki mayalarını temsil eden *Candida* cinsi, spesifik bir patolojik belirti vermeksizin sağlıklı bireylerin yüzde seksenlik gibi büyük bir çoğunluğunda doğal taşıyıcılıkla varlığını sürdürmektedir (Lewis ve Williams, 2017). Literatürde; hastanede tedavi gören bireylerde, çocukluk çağında ve genç yetişkinlik döneminde *Candida* mevcudiyetinin nispeten daha yüksek olduğu bildirilmektedir. Florada zararsız bir yapıda bulunan *Candida spp.*, konağın duyarlılığı artarken mantarın virülans faktörlerinin aktive olmasıyla birlikte agresif bir yapı kazanır. Konakçı defans sistemleri ile mantarın invazyon gücü arasındaki bu çatışma ortamı, oral kandidiyazis gibi klinik belirtilerin temelini oluşturur. Söz konusu fungal enfeksiyonların klinik seyri genellikle yüzeyel dokularla sınırlı kalsa da immünolojik bariyerleri zayıflamış hastalarda sistemik bir enfeksiyona evrilerek mortal seyredebilmektedir (Manfredi ve ark., 2013).

Literatürde bugüne dek 150'yi aşkın farklı *Candida* türü izole edilmiş olsa da insanlarda patojenite göstererek hastalık tablosu yaratanların sayısı yaklaşık 20 ile sınırlıdır. Bu sınırlı patojen grubu içerisinde *Candida albicans*, yaş grubundan bağımsız olarak hem yetişkin hem de çocuk hastalarda görülen klinik kandidiyazisin ana sorumlusu ve başat etyolojik faktörü olma özelliğini taşımaktadır (Macias-Paz, Ignacio Uriel, et al., 2023).

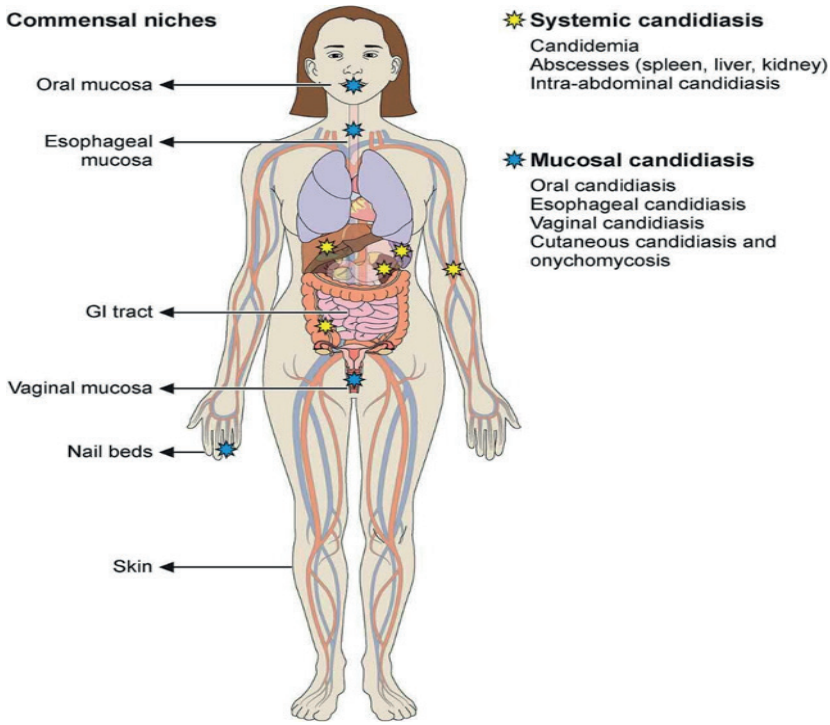

Şekil 1. İnsan vücudunda C. albicans'ın kommensal bölgeleri ve C. albicans enfeksiyonunun klinik belirtileri. Ağız ve genital mukoza yüzeyleri ile gastrointestinal sistemdeki komensal nişlerinden faydalanarak, C. albicans birçok dokuda istilacı hastalıklara (sarı yıldız) ve mukoza hastalığına (mavi yıldız) neden olabilir.

2. *C. albicans'ın* Morfolojik Plastisitesi ve İmmün Evazyon Mekanizmaları

Temelde polimorfik bir mantar olan *C. albicans*; beyaz, opak ve gri gibi çeşitli maya benzeri formların dışında, lineer/sinüzoidal hifler, psödohifler ve klamidosporlardan oluşan zengin bir yapısal profil çizer. Gelişim sürecinde sitokinez sonrası ayrılmayan psödohifler, hif hücrelerine benzer bir mekanizmayla ardışık bölünmeler sergileyerek miselyum oluşturur. Bu yüksek form çeşitliliğinin bir diğer yansıması olarak mikroorganizma, tek hücreli kültür ortamlarında, hücresel mikrokolonilerde ve dirençli biyofilm matrikslerinde canlılığını sürdürebilme adaptasyonu gösterir.

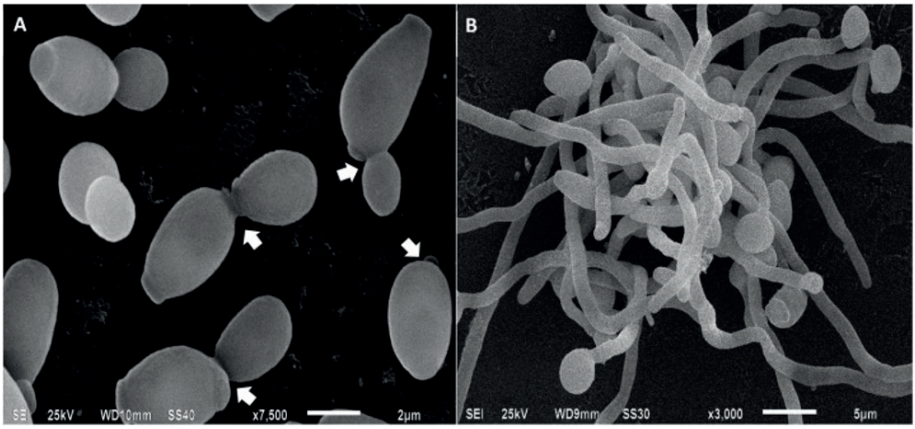

Şekil 2. Candida albicans hücreleri taramalı elektron mikroskopisiyle analiz edilmiştir. (A)'da mayalar tomurcuklanma sürecindedir, oklar ana hücre ile kız hücre arasındaki hücre bölünme yerini gösterir. (B)'de, enfeksiyon sürecinde doku istilasında yer alan C. albicans'ın miselyesi.

Söz konusu bu eşsiz dimorfik karakter sadece yapısal bir çeşitlilikten ibaret olmayıp, mikroorganizmanın zararsız bir kommensaldan agresif bir patojene dönüşmesindeki temel mekanizmayı oluşturur. *C. albicans'ın* maya ve hif formları arasında sergilediği bu dinamik geçiş yeteneği, onun genel patogenezinin ve kök kanal sistemi gibi zorlu ortamlarda inatçı biyofilmler inşa edebilme kapasitesinin tam merkezinde yer almaktadır (Jabra-Rizk, Mary Ann, et al., 2004).

Nitekim, *C. albicans* kaynaklı enfeksiyonların büyük bir çoğunluğunun etyolojisinde, canlı konak dokuları veya abiyotik materyaller üzerinde gelişen bu kompleks biyofilm yapıları rol oynamaktadır. Biyofilm matriksi, içerisindeki mikrobiyal komüniteye oldukça stabil bir ekolojik sığınak sunarak, mikroorganizmaların terapötik dozların çok üzerindeki antimikrobiyal konsantrasyonlarına bile olağanüstü bir tolerans göstermesini sağlar. Söz konusu biyofilmlerin halk sağlığı üzerindeki yıkıcı etkisi ise oldukça belirgindir; zira bu organize yapılardan koparak sistemik dolaşıma karışan fungal hücreler, yüksek mortalite oranlarıyla seyreden ağır dissemine enfeksiyon tablolarına yol açabilmektedir (Finkel, Jonathan S. ve Aaron P. Mitchell, 2011).

C. albicans'ın inatçı karakteri yalnızca biyofilm oluşturmasıyla değil, aynı zamanda çeşitli mekanizmalarla konak savunma hatlarını sabote edebilme yeteneğiyle de ilişkilidir. Normal şartlarda *C. albicans'a* karşı birincil inflamatuar yanıt, büyük ölçüde polimorfonükleer nötrofiller tarafından yönlendirilir. Ancak bu mantar türü, hücresel bağışıklığı zayıflatmak amacıyla monositleri öldürebilmekte ve nötrofillerin oksijen radikali sentezi ile degranülasyon yeteneklerini bloke ederek fonksiyonlarını baskılamaktadır.

İmmün evazyon mekanizmaları bununla da sınırlı kalmaz; *Candida* türleri, salgıladıkları spesifik proteinaz enzimleri sayesinde kompleman faktörlerini ve konağa ait antikorları (IgG1, IgA1, IgA2) hidrolize ederek immün sistemin tanıma ve yok etme süreçlerinden kolaylıkla sıyrılabilmektedir (Siqueira Jr., José F. ve Bilge H. Sen, 2004).

3. Oral Kaviteden Kök Kanalına İnvazyon: Dentinofilik Karakter ve Biyofilm Dinamikleri

Sistemik etkilerinden ziyade lokal oral ekosistemdeki varlığı ele alındığında, *Candida albicans* ağız boşluğundan en sık izole edilen baskın tür olarak öne çıkmaktadır; bununla birlikte literatür verileri bu anatomik nişte *C. glabrata, C. guilliermondii, C. parapsilosis, C. krusei, C. inconspicua, C. dubliniensis ve C. tropicalis* gibi çeşitli non-albicans türlerinin de kolonize olabildiğini göstermektedir (Coleman ve ark., 1997).

Oral floradaki bu yaygınlığının yanı sıra *C. albicans*, dental protezler gibi abiyotik materyallere ve radiküler dentin gibi biyotik dokulara yüksek bir afiniteyle bağlanma yeteneğine sahiptir. İleri derecede dentinofilik bir karakter sergileyen bu patojen, kök kanal sisteminin dentin çeperlerini hızla kolonize ederek dentin tübüllerinin derinliklerine invaze olur ve inatçı biyofilmler inşa eder. Biyofilm formasyonunun kinetiği incelendiğinde; serbest hücrelerin dentin yüzeyine ilk adezyonunun 60 ila 90 dakika gibi kısa bir sürede gerçekleştiği, bunu takip eden hücresel proliferasyonla birlikte sadece 24 saat içerisinde olgun bir biyofilm tabakasının meydana geldiği görülmektedir. Ekstraselüler matriks (ECM) içerisine entegre olmuş maya, hif ve psödohif formlarını barındıran bu olgun yapılar, fiziksel olarak son derece yoğun ve dayanıklıdır. Zaman içerisinde bu stabil matriksten dispersiyon yoluyla ayrılan hücreler, farklı anatomik bölgelere dissemine olarak sekonder enfeksiyon odakları yaratabilir. Endodontik başarısızlıklar açısından en kritik husus ise; biyofilm ekosistemindeki *C. albicans'ın* sentezlediği ekstraselüler polimerik substanslar (EPS) ve geliştirdiği adaptif mekanizmalar sayesinde, konağın immün savunmasına ve uygulanan antifungal ajanlara karşı planktonik (serbest) formlarına kıyasla 10 ila 100 kata varan oranlarda daha yüksek bir direnç profili sergilemesidir (Chandra ve ark., 2001; Douglas, 2003; Gulati ve Nobile, 2016).

4. Primer ve Sekonder Endodontik Enfeksiyonlarda *C. albicans'ın* Rolü

Primer endodontik enfeksiyonların mikrobiyotasında mantarlar majör patojen grubunu oluşturmasa da kültür, PCR ve mikroskobik tekniklerle yapılan çalışmalar bu mikroorganizmaların kanallardaki varlığını kesin olarak belgelemiştir (Sundqvist, Göran, 1994). Farklı araştırmacılar tarafından yürütülen güncel incelemelerde, nekrotik pulpalı dişlerden ve periradiküler lezyonlu kanallardan değişen düşük oranlarda *Candida türleri (C. albicans,*

C. tropicalis) izole edilmiştir. Epidemiyolojik oranlar düşük olmasına karşın, mikroskobik bulgular enfeksiyonun anatomik ciddiyetini açıkça ortaya koymaktadır; zira söz konusu maya hücrelerinin dentin tübüllerine derinlemesine invaze olduğu, hif formasyonları ve tomurcuklanan mikrokoloniler oluşturduğu, hatta kök sınırlarını aşarak periapikal yüzeylerdeki rezorpsiyon lakünlerine ve periradiküler granülom dokularına kadar yayılabildiği saptanmıştır (Siqueira Jr., José F. ve Bilge H. Sen, 2004).

C. albicans'ın uzun dönemli kök kanal enfeksiyonlarındaki kalıcılığı, onun gelişmiş invaziv karakteri ve spesifik virülans mekanizmalarıyla doğrudan ilişkilidir. Bu bağlamda, söz konusu patojenin anatomik sınırları aşarak periapikal mikroçevrede yaşamını idame ettirebilmesi ve bu bölgede enfeksiyon tablosu oluşturabilme yeteneği, endodontik tedavi başarısızlıklarının açıklanmasında hayati bir rol oynamaktadır (Şen ve ark., 1999). Kök kanal sistemindeki mikrobiyal dinamikler değerlendirildiğinde, *Candida* suşlarının sekonder veya inatçı endodontik enfeksiyon süreçlerinde, birincil vakalara oranla kayda değer ölçüde daha yüksek bir sıklıkta izole edildiği bilinmektedir (Siqueira Jr. ve Sen, 2004). Bu epidemiyolojik artışa paralel olarak; uygulanan kök kanal tedavisinin başarısızlıkla sonuçlandığı vakalarda, periradiküler dokularda inatçı (persistan) bir *C. albicans* kolonizasyonunun bulunması, patolojinin iyileşmesini engelleyen temel etyolojik faktörlerden biri olarak değerlendirilmektedir (Er ve ark., 2017).

5. Geleneksel İntrakanal Medikamanlara Direnç: Kalsiyum Hidroksit Paradoksu

Kök kanal sisteminin dezenfeksiyonunda altın standart olarak kabul edilen kalsiyum hidroksit ($Ca(OH)_2$), antimikrobiyal gücünü serbestleştirdiği hidroksil iyonlarının yarattığı yüksek alkali ortama (pH 11.0 - 12.5) borçludur. Bu aşırı bazik ortam, çoğu bakterinin hücre zarında lipid peroksidasyonuna, protein denatürasyonuna ve DNA yıkımına yol açarak letal (ölümcül) bir etki yaratır (Siqueira ve Lopes, 1999). Ancak *C. albicans*, bu agresif alkali şartlarda dahi hayatta kalabilen ve patojenitesini sürdürebilen nadir mikroorganizmalardan biridir (Waltimo ve ark., 1999). *C. albicans'ın* kalsiyum hidroksite karşı gösterdiği bu olağanüstü direncin temelinde, hücre zarında yer alan aktif bir "proton pompası" mekanizması yatmaktadır. Bu adaptif sistem, dış ortamdaki yüksek pH'a yanıt olarak hücre içi asit-baz dengesini hızla regüle eder ve hidroksil iyonlarının yıkıcı etkilerini tamponlayarak mantarın sörvisini (hayatta kalmasını) garanti altına alır (Syrjänen ve ark., 1986). Buna ek olarak, radiküler dentin dokusunun doğal tamponlama kapasitesi de kalsiyum hidroksitin pH değerini düşürerek ilacın antifungal etkinliğini anatomik olarak zayıflatır (Haapasalo ve ark., 2000). Hücresel savunma mekanizmalarının yanı sıra, mikroorganizmanın oluşturduğu olgun biyofilmin hücre dışı polimerik matriksi (EPS), kalsiyum hidroksit partiküllerinin mantar hücrelerine penetrasyonunu fiziksel olarak engelleyen güçlü bir bariyer

görevi görür (Alshanta ve ark., 2019). Tüm bu faktörler bir araya geldiğinde; kalsiyum hidroksitin, inatçı sekonder enfeksiyonlarda fungal biyofilmleri eradike etmede neden tek başına yetersiz kaldığı net bir şekilde anlaşılmaktadır.

6. İnatçı Fungal Biyofilmlerin Eradikasyonunda Güncel Stratejiler

Geleneksel medikamanların *C. albicans* üzerindeki bu yetersizliği, klinisyenleri alternatif ve yenilikçi eradikasyon protokollerine yöneltmiştir. Günümüzde fungal biyofilmlerin kök kanal sisteminden uzaklaştırılması için kimyasal irigasyon, spesifik medikamanlar ve ileri teknolojilerin kombine kullanılması önerilmektedir:

· Sodyum Hipoklorit (NaOCl) ve Sınırları: Endodontik irigasyonun temel taşı olan NaOCl, güçlü doku çözücü ve antimikrobiyal özellikleri sayesinde fungal biyofilmler üzerinde yüksek oranda etkilidir (Ruff ve ark., 2006). Ancak yüksek yüzey gerilimi ve organik dokular tarafından hızla inaktive olması, NaOCl'nin dentin tübüllerinin derinliklerine yeterince penetre olmasını engeller. Bu anatomik sınırlılık, mantarın derin dokularda tamamen eradike edilememesine zemin hazırlayabilir (Zehnder, 2006).

· Klorheksidin (CHX) Alternatifi: Kalsiyum hidroksitin yetersiz kaldığı durumlarda, %2'lik klorheksidin diglukonat (CHX) en güçlü intrakanal alternatif olarak öne çıkmaktadır. Katyonik yapısı sayesinde mantar hücre duvarına bağlanarak hücre içi bileşenlerin sızmasına ve hücre ölümüne yol açan CHX, aynı zamanda yüksek düzeyde substantivite (dokuya tutunarak uzun süreli etki) gösterir. Birçok *in vitro* çalışma, %2'lik CHX'in (sıvı veya jel formunun), *C. albicans'a* karşı kalsiyum hidroksitten belirgin şekilde daha üstün ve hızlı bir antifungal etkinlik sağladığını kesin olarak kanıtlamıştır (Gomes ve ark., 2003; Ruff ve ark., 2006). Bu nedenle, dirençli enfeksiyonlardan şüphelenilen vakalarda medikaman olarak CHX jel kullanımı sıklıkla tavsiye edilmektedir.

· EDTA'nın Antifungal Katkısı: Smear tabakasının uzaklaştırılması amacıyla rutin olarak kullanılan %17'lik EDTA, inorganik dokuları çözmesinin yanı sıra içerdiği şelasyon mekanizmasıyla da dikkat çeker. EDTA'nın, mantar hücre duvarının bütünlüğü için gerekli olan kalsiyum iyonlarını şelatlayarak ortamdan uzaklaştırdığı ve mikroorganizmanın proliferasyonunu inhibe ederek minör de olsa spesifik bir antifungal sinerji yarattığı bildirilmiştir (Sen ve ark., 2000).

· Yenilikçi ve Nanoteknolojik Yaklaşımlar: Standart irigasyon protokollerinin yetersiz kaldığı karmaşık kanal anatomilerinde; fotodinamik terapi (PDT) ve lazer aktivasyonlu irigasyon sistemleri, singlet oksijen ve reaktif oksijen türleri (ROS) üreterek irigantların dentin tübüllerine penetrasyonunu maksimize eder ve fungal biyofilm yıkımını belirgin ölçüde artırır (Garcez

ve ark., 2007). Ayrıca güncel literatürde, kitosan nanopartikülleri gibi biyouyumlu taşıyıcı sistemlerin üstün antimikrobiyal kapasiteleri vurgulanmaktadır. Kitosan hidrojellerin *C. albicans* ve *E. faecalis* biyofilmlerine karşı hem doku penetrasyonunu artırdığı hem de geleneksel medikamanlara kıyasla çok daha başarılı bir eradikasyon sağladığı rapor edilmektedir (Shrestha ve ark., 2010).

KAYNAKLAR

1. Alshanta, O. A., et al. (2019). "Candida albicans biofilm heterogeneity and tolerance of clinical isolates: implications for secondary endodontic infections." Infection and Immunity, 87(11), e00346-19.
2. Chandra, J., Kuhn, D. M., Mukherjee, P. K., Hoyer, L. L., McCormick, T., & Ghannoum, M. A. (2001). "Biofilm formation by the fungal pathogen Candida albicans: development, architecture, and drug resistance." Journal of Bacteriology, 183(18), 5385-5394.
3. Coleman, D. C., Sullivan, D. J., Bennett, D. E., Moran, G. P., Barry, H. J., & Shanley, D. B. (1997). "Candidiasis: the emergence of a novel species, Candida dubliniensis." AIDS, 11(5), 557-567.
4. Defta, A., et al. (2024). "Prevalence and distribution of Candida species in human microbiome."
5. Douglas, L. J. (2003). "Candida biofilms and their role in infection." Trends in Microbiology, 11(1), 30-36.
6. Er, S., Kamalak, H., & Kamalak, A. (2017). "The prevalence of Candida albicans in root canals of teeth with apical periodontitis: A systematic review and meta-analysis." Journal of Endodontics, 43(12), 1957-1964.
7. Finkel, J. S., & Mitchell, A. P. (2011). "Genetic control of Candida albicans biofilm development." Nature Reviews Microbiology, 9(2), 109-118.
8. Fisher, M. C., Hawkins, N. J., Sanglard, D., & Gurr, S. J. (2018). "Worldwide emergence of resistance to antifungal drugs challenges human health and food security." Science, 360(6390), 739-742.
9. Garcez, A. S., Ribeiro, M. S., Tegos, G. P., Núñez, S. C., Jorge, A. O. C., & Hamblin, M. R. (2007). "Antimicrobial mechanism of photodynamic therapy on Candida albicans biofilms in root canals." Lasers in Surgery and Medicine, 39(7), 598-603.
10. Gomes, B. P. F. A., Ferraz, C. C. R., Vianna, M. E., Berber, V. B., Teixeira, F. B., & Souza-Filho, F. J. (2003). "In vitro antimicrobial activity of several concentrations of sodium hypochlorite and chlorhexidine gluconate in the elimination of Enterococcus faecalis." International Endodontic Journal, 36(11), 713-717.
11. Gow, N. A., & Netea, M. G. (2016). "Medical mycology and fungal immunology: new research perspectives addressing a major world health challenge." Philosophical Transactions of the Royal Society B: Biological Sciences, 371(1709), 20150462.
12. Gulati, M., & Nobile, C. J. (2016). "Candida albicans biofilms: development, regulation, and molecular mechanisms." Microbes and Infection, 18(5), 310-321.
13. Haapasalo, H., Sirén, E. K., Waltimo, T. M., Ørstavik, D., & Haapasalo, M. P. (2000). "Inactivation of local root canal medicaments by dentine: an in vitro study." International Endodontic Journal, 33(2), 126-131.
14. Jabra-Rizk, M. A., Falkler, W. A., & Meiller, T. F. (2004). "Fungal biofilms and

drug resistance." Emerging Infectious Diseases, 10(1), 14-19.

15. Kaur, J., & Nobile, C. J. (2023). "Antifungal drug resistance mechanisms in Candida biofilms." Current Opinion in Microbiology, 71, 102237.
16. Lewis, M. A. O., & Williams, D. W. (2017). "Diagnosis and management of oral candidiasis." British Dental Journal, 223(9), 675-681.
17. Macías-Paz, I. U., et al. (2023). "Candida albicans the main opportunistic pathogenic fungus in humans." Revista Argentina de Microbiología, 55(2), 189-198.
18. Manfredi, M., McCullough, M. J., Vescovi, P., Al-Kaarfi, A. Q., & Farah, C. S. (2013). "Update on Candida infections in the mouth." Dentistry, 3(1), 1000155.
19. Robbins, N., & Cowen, L. E. (2025). "Candida." Current Biology, 35(11), R522-R526.
20. Ruff, M. L., McClanahan, S. B., & Babel, A. S. (2006). "In vitro antimicrobial efficacy of four endodontic irrigants on Enterococcus faecalis and Candida albicans." Journal of Endodontics, 32(4), 331-333.
21. Samaranayake, L. P. (2018). Essential Microbiology for Dentistry (5th ed.). Elsevier Health Sciences.
22. Sen, B. H., Safavi, K. E., & Spångberg, L. S. (2000). "Antifungal effects of sodium hypochlorite and chlorhexidine in root canals." Journal of Endodontics, 26(9), 500-502.
23. Şen, B. H., Piskin, B., & Demirci, T. (1999). "Observation of bacteria and fungi in infected root canals and dentinal tubules by SEM." Dental Traumatology, 11(1), 6-9.
24. Shrestha, A., Zhilong, S., Gee, A. O., & Kishen, A. (2010). "Efficacy of chitosan nanoparticles in endodontic disinfection: an in vitro study." International Endodontic Journal, 43(8), 663-673.
25. Siqueira Jr, J. F., & Lopes, H. P. (1999). "Mechanisms of antimicrobial activity of calcium hydroxide: a critical review." International Endodontic Journal, 32(5), 361-369.
26. Siqueira Jr, J. F., & Sen, B. H. (2004). "Fungi in endodontic infections." Oral Surgery, Oral Medicine, Oral Pathology, Oral Radiology, and Endodontology, 97(5), 632-641.
27. Sundqvist, G. (1994). "Taxonomy, ecology, and pathogenicity of the root canal flora." Oral Surgery, Oral Medicine, Oral Pathology, 78(4), 522-530.
28. Syrjänen, S., Markkanen, H., & Syrjänen, K. (1986). "In vitro behavior of Candida albicans in root canal with varying environments." International Endodontic Journal, 19(4), 166-170.
29. Waltimo, T. M. T., Sirén, E. K., Ørstavik, D., & Haapasalo, M. P. P. (1999). "Susceptibility of oral Candida species to calcium hydroxide in vitro." International Endodontic Journal, 32(2), 94-98.
30. Zehnder, M. (2006). "Root canal irrigants." Journal of Endodontics, 32(5), 389-398.

Bölüm
6

ENDO-PERİO LEZYONLAR TANI VE TEDAVİ YAKLAŞIMLARI

ÖZGE YÜKSEKKAYA[1]
İRFAN YÜKSEKKAYA[2]

1 Uzm. Dt., SAĞLIK BAKANLIĞI ŞEHİTKAMİL AĞIZ VE DİŞ SAĞLIĞI MERKEZİ, ORCID : 0000-0001-7542-7736
2 Arş. Gör., GAZİANTEP ÜNİVERSİTESİ DİŞ HEKİMLİĞİ FAKÜLTESİ, ORCID:0000-0001-6277-1992

1. Giriş ve Anatomik İlişkiler

Periodontal-endodontik lezyonlar, aynı dişte pulpa ve periodontal hastalığın birlikte görülmesiyle karakterize edilir. Bu durum, tek bir lezyonun hem endodontik hem de periodontal tutulum belirtileri gösterebilmesi nedeniyle teşhisi zorlaştırır. Günümüzde pulpa ve periodontal lezyonların büyük çoğunluğunun bakteriyel enfeksiyon sonucu olduğu konusunda genel bir görüş birliği vardır. Bu, bir hastalığın diğerinin sonucu veya nedeni olabileceğini veya hatta ilerlemeleriyle ilişkili iki farklı ve bağımsız süreçten kaynaklanabileceğini düşündürmektedir (Czarnecki & Schilder, 1979). Bu hastalıkların çok sık bağımsız varlıklar olarak görülmesi, teşhisi karmaşıklaştırmaktadır. Ancak, bu lezyonların başarılı bir şekilde yönetilmesi için karşılıklı ilişkiyi tanımak çok önemlidir. Pulpa ve periodontal dokular arasında bakterilerin yayılma yolları hala tartışma konusudur (Bender & Seltzer, 1972; Langeland, Rodrigues, & Dowden, 1974; Seltzer, Bender, & Ziontz, 1963).

Apikal foramen, pulpa ve periodonsiyum arasında ana erişim yoludur ve tüm kök kanal sisteminin katılımıyla gerçekleşir: aksesuar, lateral ve sekonder kanallar ile bakterilerin ve ürünlerinin ortamı kirlettiği dentin tüpleri (Adriaens, De Boever, & Loesche, 1988; Adriaens, Edwards, De Boever, & Loesche, 1988). Periodontal lezyonların ana nedeninin, aerobik ve anaerobik mikroorganizmalar tarafından oluşturulan bakteriyel plak varlığı olduğu bilinmektedir (Adriaens, Edwards, et al., 1988; Dahle, Tronstad, & Olsen, 1996).

Pulpa açığa çıkması, periodontitis ve çürük lezyonları, periodontal-endodontik lezyonların gelişiminde önemli bir rol oynar. Lezyonlar iyi tedavi edilmezse ve kanallar tamamen dezenfekte edilip kapatılmazsa, bakteriyel nekrotik kalıntılar barındıracak ve bu da lezyonun ilerlemesine veya hatta endodontik yeniden enfeksiyona neden olacaktır (Madison & Wilcox, 1988; Saunders & Saunders, 1990). İlişkinin bir diğer biçimi ise döner aletler veya endodontik aletlerin yanlış kullanımı nedeniyle oluşan iyatrojenik perforasyonlardır (Jew, Weine, Keene Jr, & Smulson, 1982). Dikey kök kırıkları ve çatlakları, pulpa kontaminasyonu için bir "köprü" görevi görebilir. Eğer periodonsiyumda daha önce bir iltihaplanma varsa, bu durum iltihabın yayılmasına ve pulpa nekrozuna yol açabilir (Andreasen, Andreasen, Skeie, Hjørting-Hansen, & Schwartz, 2002).

Birçok yazar, çalışmaları aracılığıyla kontaminasyon yolları konusunda farklı görüşlere sahiptir. Rubach ve Mitchell (Rubach & Mitchell, 1965), aksesuar kanal maruziyeti meydana geldiğinde periodontal hastalığın pulpa sağlığını etkileyebileceğini ve periodontopatojenik bakterilerin inflamatuar reaksiyonlara ve ardından pulpa nekrozuna neden olabileceğini öne sürmüştür.

Lindhe (JAN Lindhe, Lang, & Karring, 2010) ayrıca, aksesuar kanal maruziyeti olduğunda, apikal foramenler ve furkasyon bölgesinin kanalikülleri

yoluyla iltihap sürecinin bakteriyel infiltratlarının pulpaya ulaşabileceğini bildirmiştir. Adriaens ve ark. (Adriaens, Edwards, et al., 1988), periodontal ceplerden gelen bakterilerin pulpaya doğru kök kanallarına ulaşma kapasitesine sahip olduğunu göstermiş ve dentin tüplerinin bu mikroorganizmalar için bir rezervuar görevi görebileceğini ve tedavi edilen kök yüzeyinin yeniden kolonizasyonunun meydana gelebileceğini öne sürmüştür.

· Pulpa ve periodonsiyum arasındaki geçiş yolları (Apikal foramen, lateral kanallar)

Apikal foramen: Fizyolojik bir anatomik yapı olarak apikal foramen, diş pulpası ile kök ucunu çevreleyen periodonsiyum arasındaki başlıca ve en doğrudan iletişim yoludur. Diş kökü pulpası enfekte olduğunda, patojenler ve yan ürünleri apikal foramen yoluyla periapikal bölgeye kolayca ulaşabilir; bu da lokal inflamatuar vasküler reaksiyonlara neden olur, alveoler kemik, sement ve dentin emilimini teşvik eder; periodontal dokuların bütünlüğünü bozar ve sonuçta EPL oluşumuna yol açar (Karamifar, Tondari, & Saghiri, 2020; Rotstein & Simon, 2004). Buna karşılık, periodontal hasar apikal bölgeye ulaştığında, periodontal enfeksiyon apikal foramen yoluyla geriye doğru pulpa enfeksiyonuna da neden olabilir (Li et al., 2019).

Yan ve aksesuar kanallar: İnterkanal anastomoz, yan kanal, aksesuar kök kanalı, apikal furkasyon ve apikal dallanma dahil olmak üzere yan ve aksesuar kanallar, EPL'lerde enfektif iletişimin bir başka yoludur. Tüm dişlerin %30-40'ında yan veya aksesuar kanal olduğu tahmin edilmektedir ve bunların çoğunluğu kökün apikal üçte birinde (%17,0) bulunur. Bu kanallar orta üçte birinde daha az sıklıkla (%9 civarında) ve koronal üçte birinde en az sıklıkla (%2'den az) bulunur (De Deus, 1975; Wolf, Willems, & Briseño-Marroquín, 2021). Küçük yapıları ve düzensiz dağılımları nedeniyle, yan kök kanalları, enfekte materyallerin tamamen çıkarılmasının ve bu kanalların sıkıca kapatılmasının kök kanal tedavisi sırasında zor olduğu kör alanlardır ve bu nedenle sekonder periodontal enfeksiyon kaynağı haline gelirler (Azim, Griggs, & Huang, 2016; Versiani, Martins, & Ordinola-Zapata, 2023).

Açığa Çıkmış Dentin Tüpleri: Açığa çıkmış dentin tüpleri, diş pulpası ve periodonsiyum arasında işlevsel iletişim yolları olarak hizmet edebilir (Rotstein & Simon, 2004). Sement o kadar incedir (16–50 μm) ki, uygunsuz diş fırçalama veya tedavi ile kolayca uzaklaştırılabilir. Önemli olarak, aynı diş farklı semento-mine birleşim özelliklerine sahip olabilir ve bu da bir yüzeyde dentin açığa çıkmasına, diğer yüzeylerde ise sementin tamamen örtülmesine neden olabilir (Schroeder & Scherle, 1988). Dentin tüpü açığa çıkmasından kaynaklanan EPL'ler, sert doku hasarının net bir kaynağı olmaksızın pulpa enfeksiyonu durumunda veya ölçekleme ve kök düzeltme (SRP), travma veya beyazlatmadan sonra dikkate alınmalıdır (Sharma, Deepak, Vivek, & Dutta,

2015; Sooratgar, Tabrizizade, Nourelahi, Asadi, & Sooratgar, 2016).

· Gelişimsel anomaliler ve iatrojenik hasarlar (Perforasyonlar, kırıklar)

Diğer kolaylaştırıcı faktörler Gelişimsel malformasyonlar, diş kırıkları veya çatlakları, kök rezorpsiyonu ve iyatrojenik faktörler gibi bazı benzersiz durumlar da diş pulpası ile periodonsiyum arasında iletişim yolları oluşturarak EPL'lere neden olabilir (Herrera, Retamal-Valdes, Alonso, & Feres, 2018; Krishnan, Monsour, Thaha, Lalloo, & Moule, 2018).

(1) Gelişimsel malformasyonlar: Lingual fossa malformasyonu, kök oluğu malformasyonu ve lingual tüberkül malformasyonu gibi anormal diş yapısı ve diş morfolojisi, EPL'lerin tetikleyici faktörleri olabilir (Krishnan et al., 2018; Pinheiro et al., 2020).

(2) Diş kırıkları veya çatlakları: Genellikle travmatik yaralanmalar veya oklüzal travmadan kaynaklanan diş kırıkları veya diş çatlakları, periodonsiyum ve pulpa arasında patolojik iletişim yollarının oluşmasına ve EPL'lere yol açabilir.

(3) Kök rezorpsiyonu: Kök rezorpsiyonu çok faktörlüdür ve en önemli etiyolojik faktörler travma, pulpa enfeksiyonu, diş beyazlatma ve ortodontik tedavidir. Bazı durumlarda, belirgin dış nedenler olmaksızın kök rezorpsiyonunun yaş, ırk, oklüzal özellikler ve genetik yatkınlıkla ilişkili olduğu düşünülmektedir (Heboyan et al., 2022).

(4) İyatrojenik faktörler: Kusurlu kök kanal tedavisi, kusurlu protezler, uygunsuz periodontal ölçekleme ve kök kanalının yan duvarının veya pulpa odası tabanının delinmesi gibi iyatrojenik faktörler, periodonsiyum ile diş pulpası arasında iletişim olasılığını artırarak EPL oluşumuna neden olabilir (Gill et al., 2023).

2. Güncel Sınıflandırma ve Etiyoloji

· Dünya Periodontoloji Çalıştayı Sınıflandırması

Önceki Sınıflandırma

1972 yılında Simon ve arkadaşları, on yıllarca yaygın olarak kullanılan ve aşağıdaki beş ana kategoriyi içeren ilk EPL sınıflandırma sistemini yayınladılar: primer endodontik lezyonlar; sekonder periodontal tutulumlu primer endodontik lezyonlar; primer periodontal lezyonlar; sekonder endodontik tutulumlu primer periodontal lezyonlar ve "gerçek" kombine lezyonlar6. 1996 yılında Torabinejad ve arkadaşları (Torabinejad & Trope, 1996), periodontal cebin kökenine dayalı olarak revize edilmiş bir EPL sınıflandırma sistemi önerdiler: endodontik köken; periodontal köken; kombine endodontik-periodontal lezyonlar; ayrı endodontik ve periodontal lezyonlar; iletişimli lezyonlar ve iletişimsiz lezyonlar. 1999 yılında Amerikan Periodontoloji Derneği, EPL'leri

ilk kez Periodontal Hastalık Sınıflandırma Sistemine dahil etti ve buna "kombine periodontik-endodontik lezyonlar" adını verdi; ancak kategori eksikliği nedeniyle bu sınıflandırma sınırlı bir fayda sağladı (Armitage, 1999).

2014 yılında Al-Fouzan ve ark. (Al-Fouzan, 2014), birincil hastalık ve ikincil etkisine dayalı olarak yeni bir endodontik periodontal ilişki sınıflandırma sistemi önerdi: retrograd periodontal hastalık, periodontal ligament yoluyla drenajı olan birincil endodontik lezyonlar ve ikincil periodontal tutulumu olan birincil endodontik lezyonlar; birincil periodontal lezyonlar; ikincil endodontik tutulumu olan birincil periodontal lezyonlar; kombine endodontik-periodontal lezyonlar ve iyatrojenik periodontal lezyonlar. Yukarıdaki sınıflandırma, periodontal kökenli EPL'nin prognozunun pulpa kaynaklı lezyondan daha kötü olduğu varsayımına dayanmaktadır. Bununla birlikte, lezyonun endodontik kaynaklı mı, periodontal kökenli mi yoksa kombine endodontik-periodontal lezyon mu olduğunu belirlemek zor olduğundan, "tıbbi öyküyü" birincil tanı kriteri olarak kullanmak mümkün değildir7. Ayrıca, lezyonun birincil enfeksiyon kaynağının belirlenmesi, EPL'lerin tedavisi için önemli olmayabilir, çünkü hem kök kanal tedavisi hem de periodontal tedavi, periodonsiyumu ve pulpayı içeren EPL'ler için gereklidir (Yan, 2014).

2018 yılında periodontal ve peri-implant hastalıkları ve durumlarının yeni sınıflandırması: Sınıflandırma ve isimlendirme sistemi, semptom ve belirtilerin yeterli değerlendirilmesine dayanmalı ve hastalığın tedavisini ve prognozun belirlenmesini yönlendirmelidir. 2018 yılında Periodontal ve Peri-İmplant Hastalıkları ve Durumlarının Sınıflandırılması Dünya Çalıştayı tarafından önerilen yeni sınıflandırma, etkilenen dişin prognozuna odaklanmıştır (Papapanou et al., 2018). Sınıflandırma, öncelikle etkilenen dişin aşağıdaki belirti ve semptomlarına dayanmaktadır: kök hasarı ve anatomik problemlerin varlığı/yokluğu; ağız içi periodontitisin varlığı/yokluğu; ve furkasyon tutulumu da dahil olmak üzere etkilenen dişin periodontal defektinin şiddeti ve kapsamı.

- Lezyonların gelişimindeki mikrobiyal ve inflamatuar faktörler

EPL'lerin mikrobiyal bir etiyolojisi vardır (Teles, Haffajee, & Socransky, 2006). Son zamanlarda, metagenomik yeni nesil sekanslama uygulaması ve oral mikroekoloji teorisindeki gelişmeler, EPL'lerin mikrobiyal etiyolojilerini genişletmiştir (Buonavoglia et al., 2021).

Mantarlar, arkeler ve virüslerin pulpitis, apikal periodontitis ve periodontitis ile ilişkili olduğu bulunmuştur. Bununla birlikte, bakteriler endodontik veya periodontal enfeksiyonlarda en yaygın ve baskın mikroorganizmalardır (Siqueira Jr & Rôças, 2022).

Kök kanal sistemi ve periodontal cep arasındaki anaerobik mikroekolojideki ortak noktalara dayanarak, anaerobik mikroorganizmalar eş zamanlı

olarak büyümeye adapte olmuştur. Enfekte kök kanallarında ve periodontal ceplerde bulunan mikrobiyota arasında önemli benzerlik ve tür geçişi vardır (Buonavoglia et al., 2021).

Porphyromonas gingivalis, Tannerella forsythia, Fusobacterium, Prevotella ve Treponema denticola gibi "kırmızı ve turuncu kompleksler"(Socransky, Haffajee, Cugini, Smith, & Kent Jr, 1998) olarak adlandırılan periodontal patojen grupları da enfekte kök kanal sistemlerinde tespit edilmiştir (Didilescu et al., 2012; Pereira, Stipp, Fonseca, Pereira, & Höfling, 2011). Buna ek olarak, endodontik enfeksiyonlarda en yaygın ve bol bulunan bakteri türleri/filotipleri (Fusobacterium nucleatum, Dialister türleri, Porphyromonas endodontalis, Porphyromonas gingivalis, Prevotella türleri, Tannerella forsythia, Treponema türleri, Pseudoramibacter alactolyticus, Actinomyces türleri ve Streptococcus türleri) (Shin et al., 2018) periodontal ceplerde de bulunmuştur.

3. Endodontik Enfeksiyonun Perıodontal Dokular Üzerindeki Etkisi

Pulpa dejenere olmaya ve enfekte olmaya başladığında, bakteriyel yan ürünler ve zararlı uyaranlar apikal foramen veya lateral ve aksesuar kanallar yoluyla periodontal dokulara ulaşabilir. Bu, foramenin bitişiğindeki periodontal dokularda inflamatuar bir yanıta neden olur ve bu da lokalize ataşman kaybına ve iletişim bölgesine yakın doku hasarına yol açar (Hammarström, Blomlöf, Feiglin, & Lindskog, 1986; Sinai & Soltanoff, 1973).

Sement tabakasının sağlam olduğu periodontal olarak sağlıklı hastalarda, endodontik enfeksiyonların periodontal hastalığa yol açması son derece düşük bir olasılıktır (Abbott & Salgado, 2009). Vakaların büyük çoğunluğunda, nekrotik pulpadan kaynaklanan lezyonlar, enfeksiyon kaynağını ortadan kaldıran uygun endodontik tedavi sonrasında iyileşir. Aktif periodontal hastalığı olan hastalarda, özellikle şiddetli vakalarda durum böyle olmayabilir ve endodontik enfeksiyonların, özellikle sementte hasar varsa, mevcut periodontal enfeksiyonları şiddetlendirebileceği veya sürdürebileceği görülmektedir (Jansson & Ehnevid, 1998).

4. Diş Pulpalarına Perıodontal Hastalığın Etkisi

Çoğu araştırmacı endodontik enfeksiyonların nadiren periodontal hastalığa neden olduğu konusunda hemfikir olsa da, periodontal enfeksiyonların pulpa üzerindeki etkisi çok daha tartışmalıdır. Hayvan ve insan çalışmaları uzun yıllar boyunca çelişkili sonuçlar göstermiştir. Bakterilerin pulpaya girmesi için olası yolların varlığına rağmen, diş hekimliği literatüründeki kanıtlar, pulpa nekrozunun periodontal hastalıktan nadiren kaynaklandığını güçlü bir şekilde göstermektedir. 1978'de yapılan bir primat çalışması, indüklenmiş periodontal hastalıkta pulpa değişikliklerinin şiddeti ile periodontal yıkımın şiddeti arasında bir korelasyon göstermeyi başaramamıştır (Bergenholtz &

Lindhe, 1978). Ertesi yıl Czarnecki ve Schilder (Czarnecki & Schilder, 1979) çekilmiş insan dişlerini incelemiş ve pulpa patolojisinin yalnızca yaygın çürük ve/veya restorasyon bulunan dişlerde mevcut olduğunu bulmuştur. Sadece periodontal hastalığı olan dişlerde, kemik kaybının şiddeti veya periodontal hastalığın ne kadar yaygın olduğu fark etmeksizin, pulpaların normal olduğu görülmüştür. Çok sayıda hastayla uzun süreli takip içeren klinik çalışmalar yapılmış ve bu çalışmalar, sementin sağlam kaldığı durumlarda periodontal hastalığın ve tedavisinin nadiren endodontik tedaviye ihtiyaç duyan dişlere yol açtığını tutarlı bir şekilde göstermiştir (Jaoui, Machtou, & Ouhayoun, 1995; Ross & Thompson Jr, 1978). Bunun tek istisnası, periodontal durumun apikal foramen'e kadar bir cep oluşturacak kadar ilerlemiş olmasıdır. Bu tür ileri periodontal hastalıkta, pulpanın savunma mekanizmaları bazı durumlarda yetersiz kalabilir, böylece enfeksiyona yenik düşebilir ve sonuçta pulpa nekrozu meydana gelir.

5. Klinik Ayırıcı Tanı Klasifikasyonu

· Primer endodontik lezyonlar

Endodontik enfeksiyonlar genellikle apikal foramenin bitişiğindeki periapikal dokularda inflamatuar bir yanıta neden olarak apikal periodontite yol açar. Benzer bir yanıt, lateral kanallar gibi diğer çıkış noktalarında da meydana gelebilir (Orstavik, 2020). Periapikal veya periradiküler radyolüsensi mevcutsa, dişin pulpa duyarlılık testine negatif yanıt vermesi ve periodontal ataşman seviyelerinin normal olması durumunda endodontik bir neden beklenebilir. Bazı durumlarda, özellikle kronik apikal apse oluşursa, enfeksiyon koronal yönde boşalırsa dar bir cep şeklinde lokalize periodontal ataşman kaybı olabilir. Bu, esasen kemik ve üzerindeki yumuşak dokular yoluyla değil, periodontal ligament boşluğu içinde boşalan bir sinüstür. Diğer durumlarda, irin, diş eti kenarına yakın, ancak aslında oluğun içinde olmayan bir sinüse neden olabilir. Bu durumlar periodontal apse olarak yanlış teşhis edilebilir veya primer endodontik-sekonder periodontal bir durum olarak varsayılabilir. Eğer ataşman kaybı ve/veya drenaj sinüsü tek bir dişle sınırlıysa ve interproksimal değilse, özellikle diş perküsyonla hassas ise, primer endodontik bir durumdan şüphelenilebilir. Periodontal hastalık nedeniyle ataşman kaybı genellikle proksimal bölgelerde veya çok köklü dişlerde furkasyon bölgelerinde başlar (Dietrich, Zunker, Dietrich, & Bernimoulin, 2002). Primer endodontik enfeksiyonlar, ilişkili cepler ve drenaj sinüsleri de dahil olmak üzere, enfekte pulpa sorunlu dişten çıkarıldıktan ve kök kanal sistemi temizlenip pansuman yapıldıktan sonra kolayca iyileşir. Bu gibi durumlarda genellikle periodontal müdahale gerekmez (Evans, 2023).

Birincil endodontik ve ikincil periodontal lezyon

Birincil endodontik enfeksiyon tedavi edilmezse, devam eden iltihaplan-

ma bazen destekleyici periodontal dokuların ikincil olarak etkilenmesine ve sonunda plak ve muhtemelen diş taşıyla dolu bir periodontal defekte yol açabilir (Rotstein & Simon, 2008). Periodontal dokular ikincil olarak etkilendiğinde, periodontal durum artık kendi kendini sürdüremeyeceğinden hem periodontal hem de endodontik tedavi gereklidir. Kök kanal tedavisi endodontik enfeksiyonu ortadan kaldırır, ancak periodontal biyoyük kalır. Prognoz artık uygun periodontal müdahaleye, hastanın ağız hijyeni önlemlerine uyumuna ve hastanın tedaviye olumlu yanıtına bağlıdır (Evans, 2023).

· Primer periodontal lezyonlar

Periodontal kökenli lezyonlar genellikle, ancak her zaman değil, birden fazla dişi etkiler. Tepe veya marjinal kemikte başlarlar ve kök yüzeyi boyunca apikal yönde ilerlerler. Plak ve diş taşı birikintileri, alveoler kemik kaybına neden olan inflamatuar bir yanıtı tetikler. Klinik olarak, kemik kaybı genellikle geniş tabanlı bir cep olarak görülebilir. Bu bölgelerde diş eti çekilmesi olabilir ve hastalık ilerledikçe dişler hareketli hale gelebilir (Evans, 2023). Periodontal hastalıkta, akut bir alevlenme sonucu periodontal apse oluşmadıkça, genellikle minimal veya hiç ağrı olmaz. Genellikle, önceki travma gibi diğer nedenlere bağlı pulpa kanal kalsifikasyonu (PCC) gibi karıştırıcı faktörler olmadığı varsayılarak, pulpa duyarlılık testi normaldir. Bu nedenle, pulpa duyarlılık testi, primer periodontal hastalığın teşhisinde önemli bir araçtır. Bitewing ve periapikal radyografiler teşhiste önemli yardımcılardır. Primer periodontal lezyonlar genellikle açısal veya yatay kemik kaybı gösterir. Molar dişlerde furkasyon kemik kaybı da görülebilir. Bazı durumlarda, apikal kemik kaybının şiddeti yeterince artarsa, periodontal cep, röntgen ışınının projeksiyon geometrisi nedeniyle periapikal lezyonu taklit edebilir; bu durum, radyografide cep ile dişin apeksinin örtüşmesine neden olur. Bu tür vakalar nadirdir, ancak tüm vakalarda pulpa duyarlılık testi yapılması ve yalnızca radyografik görünüme dayanarak varsayımlarda bulunulmaması gerektiğinin altını çizmektedir (Evans, 2023).

Birincil periodontal ve ikincil endodontik lezyonlar

Marjinal periodontitis ilerlerse, ataşman kaybı lateral ve aksesuar kanalları veya hatta apikal foramenleri açığa çıkarabilir. Bu, bakterilerin pulpaya girmesine ve pulpa nekrozuna yol açabilir (Langeland et al., 1974). Bu tür vakalar klinik ve radyografik olarak primer endodontik-sekonder periodontal ve gerçek kombine lezyonlara çok benzer görünmektedir. Bu tür vakalarda tanıya ulaşmaya yardımcı olmak için bağlamsal ipuçları kullanılıyor olabilir; endodontik enfeksiyonun çürük veya derin bir restorasyon gibi başka belirgin bir nedeni olmayabilir. Tedavi, periodontal tedavi ve kök kanal tedavisi yoluyla her iki hastalık birimini de ele almayı içerir; ancak prognoz genellikle periodontal hastalığın şiddetine ve hastanın tedaviye verdiği yanıta bağlıdır

(Herrera et al., 2018). Bu tür vakalar için prognoz, özellikle cep derinliğinin apeksle iletişim kuracak kadar derin olduğu sözde 'apiko-marjinal defektler' vakalarında, tek köklü dişler için genellikle nispeten kötü olarak görülmektedir (Goyal, Tewari, Duhan, & Sehgal, 2011). Çok köklü dişlerde, periodontal durumun esas olarak tek bir kökle ilişkili olduğu durumlarda, kalan kök(ler) ve periodontal durumlarının kalan koronal diş yapısını desteklemek için yeterli olduğu düşünülürse, kök rezeksiyonu veya hemiseksiyon seçeneği değerlendirilebilir (Dommisch, Walter, Dannewitz, & Eickholz, 2020).

- Kombine endo-perio lezyonları

Muhtemelen en nadir görülen 'endodontik-periodontal' lezyon türü olan gerçek kombine lezyonlar, gerçekten de iki dünyanın buluştuğu yerdir. Bunlar, koronal yönde ilerleyen endodontik hastalığın, kök boyunca apikal yönde derinleşirken eş zamanlı, ancak başka türlü ilgisiz enfekte bir periodontal ceple karşılaşmasıyla oluşur (Seltzer et al., 1963). Gerçek kombine lezyonlar, klinik ve radyografik olarak primer endodontik, sekonder periodontal ve primer periodontal, sekonder endodontik durumlardan ayırt edilemeyebilir. Gerçek kombine lezyonlar esasen iki ayrı durum olduğundan, tedavi hem endodontik hem de periodontal tedaviyi içermelidir. Kombine lezyonların doğası gereği, kemik kaybı miktarı genellikle önemli düzeydedir ve bu, prognoz üzerinde olumsuz bir etkiye sahiptir. Bu düşük prognoz, hastalara tedavi seçenekleri önerilirken açıklanmalı ve dikkate alınmalıdır. Tek köklü dişlerde, durum tek bir kökle sınırlıysa, diş uygunsa ve hasta istekliyse, dişin yarısının kesilmesi veya etkilenen kökün rezeksiyonu düşünülebilir. Tek köklü dişlerde ise genellikle son sonuç diş çekimidir (Evans, 2023).

6.Endodontik-periodontal hastalıkların cerrahi olmayan tedavisi

Endodontik-periodontal durumların tedavisi genellikle çok disiplinli bir yaklaşım gerektirir. Tedavinin sırası ve vurgusu, tanı aşamasında belirlenebiliyorsa, birincil hastalığa göre belirlenebilir, ancak böyle bir belirleme her zaman mümkün değildir. Genellikle tedavi, endodontik tedavinin başlatılması ve ardından hastalığın endodontik bileşeninin yerleşmesine izin veren bir izleme dönemiyle başlar. Endodontik katkının boyutu genellikle ancak bu izleme aşamasından sonra tam olarak değerlendirilebilir. Bu da periodontal durumun ve periodontal tedavi ihtiyaçlarının daha doğru bir şekilde değerlendirilmesine olanak tanır. Kombine lezyonlarda, prognoz periodontal ataşman kaybının boyutundan büyük ölçüde etkilenir ve önemli ataşman kaybı prognoz ve diş sağkalımı üzerinde olumsuz bir etkiye sahiptir (Adriaens, De Boever, et al., 1988).

Periodontal tedaviye başlanmadan önceki izleme süresinin uzunluğu tartışmalıdır ve öneriler, hemen tedaviye başlamaktan altı aya kadar gecikmeye kadar değişmektedir. Schmidt ve ark. tarafından 2014 yılında yapılan konuyla

ilgili sistematik bir inceleme, izleme için ideal bir zaman belirleyememiştir, ancak endodontik durumdaki iyileşmeyi belirlemek ve doğrulamak için gereken sürede bir aralık olabileceğine işaret etmiştir (Schmidt, Walter, Amato, & Weiger, 2014). Dişin kök kanal tedavisi zaten yapılmışsa, özellikle endodontik tedavi radyografik olarak değerlendirilebildiği kadarıyla iyi kalitede görünüyorsa, endodontik bir katkı olup olmadığını belirlemek imkansız olabilir. Bu gibi durumlarda, periodontal tedavi ile birlikte endodontik yeniden tedavi yapılması önerilmiştir, ancak bu yaklaşım, hastanın dişinde zaman ve maliyet yükünü artırır; bu diş zaten risk altında ve tedavi başarısızlığı riski daha yüksek olarak değerlendirilebilir (Evans, 2023).

7.Endodontik-Periodontal Hastalıkların Cerrahi Tedavisi

Daha kapsamlı periodontal defektler özellikle zorlayıcıdır ve bazen cerrahi bir tedavi yaklaşımı düşünülebilir (Britain et al., 2005; Martins, Pires, Pereira, Cruz, & Ginjeira, 2023). Bu yaklaşımın amaçları, plak ve diş taşı şeklinde enfekte olmuş biyolojik yükü ortadan kaldırmak ve periodontal dokuların rejenerasyonuna izin vermektir (Dietrich et al., 2002). Etkilenen dişin açık flep debridmanı en yaygın cerrahi tedavi şeklidir; ancak uygun çok köklü dişlerde kök rezeksiyonu düşünülebilir (Dommisch et al., 2020). Rejeneratif periodontal yöntemleri içeren cerrahi tedaviler, dişin apeksinde veya hatta ötesinde (apiko-marjinal defektler) olanlar da dahil olmak üzere daha ciddi periodontal defektler için rekonstrüktif bir tedavi şekli olarak da kullanılmıştır. Bu tür tedavinin amacı onarım değil, rejenerasyondur (Rotstein & Simon, 2008). Bununla birlikte, hastalar ve klinisyenler, apiko-marjinal defektlerin tedavisinde, harcanan zaman, çaba ve artan maliyetlere rağmen başarı olasılığının hala düşük olduğunun farkında olmalıdır. Yönlendirilmiş doku rejenerasyonu (GTR), iyileşme sırasında bağ dokusu ve diş eti epitelyumuna fiziksel bir bariyer görevi görecek bir membran yerleştirme biyolojik prensibine dayanan bir rejeneratif tedavi şeklidir. Membran, bu hücrelerin debridmandan sonra kemik içi defekte doğru çoğalmasını durdurur, böylece periodontal ligament ve çevredeki kemikten gelen hücrelerin, artık defekti doldurma yarışında bağ dokusu ve epitelyum ile rekabet etmek zorunda kalmadıkları için, membran altındaki boşluğa doğru çoğalma ve büyüme fırsatı bulurlar (J Lindhe, Karring, & Cortellini, 2003). Membran bariyeri ayrıca, rejenerasyon sırasında hücreler bölgeyi yeniden doldururken esasen bir iskele görevi gören kan pıhtısı için alanı stabilize eder ve korur (Tonetti et al., 1998).

Hem otolog hem de heterolog greft materyalleri, kemik içi defektlerin iyileştirilmesi amacıyla tek başına veya GTR ile birlikte kullanılabilir. Farklı greft materyalleri insan, hayvan veya sentetik materyallerden elde edilir ve osteoindüktif veya osteokondüktif etkilere sahip olabilir; ayrıca kan pıhtısı için yer açılmasına yardımcı olur ve iyileşme aşamasında pıhtıya destek ve stabilizasyon sağlar (Cortellini & Tonetti, 2015).

Daha geniş periodontal defektlerde greftlerin tek başına veya GTR ile birlikte etkinliğini inceleyen uzun vadeli çalışmalar, genellikle periodontal sondalama derinlikleri ile ölçüldüğünde, tek başına açık flep debridmanına kıyasla daha fazla iyileşme göstermektedir (Silvestri et al., 2003). Yara iyileşme düzenleyicileri, periodontal cerrahi sırasında iyileşmeye yardımcı olmak için kullanılabilir. En yaygın kullanılan preparatlar domuz mine matriks proteinlerinden elde edilir ve dentin ile sement arasındaki bağlantının oluşumunda önemli bir rol oynar (Sculean et al., 2008).

Mine matriks türevleri (EMD), doku rejenerasyon sürecini başlatmaya yardımcı olmak için tek başına veya greftleme materyalleriyle birlikte kök yüzeyine uygulanabilir (Nemcovsky & Nart, 2019). Mine matriks proteinleri üzerine yapılan sistematik bir inceleme, etkili olmasına rağmen, greftlerle birlikte kullanılan EMD'nin tek başına kullanımından daha iyi olduğuna dair çok az kanıt bulunduğunu ortaya koymuştur (Tu, Woolston, & Faggion Jr, 2010).

8.Sonuçlar

Periodontal dokular ve pulpa ayrı, dişin içinde ve dışında bulunan yapılar olarak düşünülmemelidir. Birbirleriyle yakından ilişkili olan bu iki doku, çeşitli iletişim yolları aracılığıyla enfeksiyona yol açabilir. Mevcut kanıtlar, kök kanal sisteminde başlayan enfeksiyonların, zaten periodontal olarak hasar görmüş dişlerin periodontal sağlığını olumsuz etkileyebileceğini göstermektedir. Ancak bunun tersi her zaman geçerli değildir. Periodontal enfeksiyonlar, çok şiddetli vakalar dışında nadiren pulpa üzerinde olumsuz bir etkiye sahiptir. Kombine endodontik-periodontal lezyonların teşhisi bazen zor olabilir ve mevcut literatür, bu tür vakalarda öncelikle endodontik tedaviye başlanmasını önermektedir. Bununla birlikte, sonuç genellikle hastanın periodontal tedaviye verdiği yanıta bağlıdır ve multidisipliner bir yaklaşım ve motive olmuş bir hasta şarttır.

KAYNAKLAR

Abbott, P., & Salgado, J. C. (2009). Strategies for the endodontic management of concurrent endodontic and periodontal diseases. *Australian dental journal, 54*, S70-S85.

Adriaens, P. A., De Boever, J. A., & Loesche, W. J. (1988). Bacterial invasion in root cementum and radicular dentin of periodontally diseased teeth in humans: a reservoir of periodontopathic bacteria. *Journal of periodontology, 59*(4), 222-230.

Adriaens, P. A., Edwards, C. A., De Boever, J. A., & Loesche, W. J. (1988). Ultrastructural observations on bacterial invasion in cementum and radicular dentin of periodontally diseased human teeth. *Journal of periodontology, 59*(8), 493-503.

Al-Fouzan, K. S. (2014). A new classification of endodontic-periodontal lesions. *International journal of dentistry, 2014*(1), 919173.

Andreasen, J., Andreasen, F., Skeie, A., Hjørting-Hansen, E., & Schwartz, O. (2002). Effect of treatment delay upon pulp and periodontal healing of traumatic dental injuries–a review article. *Dental Traumatology, 18*(3), 116-128.

Armitage, G. C. (1999). Development of a classification system for periodontal diseases and conditions. *Annals of periodontology, 4*(1), 1-6.

Azim, A., Griggs, J., & Huang, G. J. (2016). The Tennessee study: factors affecting treatment outcome and healing time following nonsurgical root canal treatment. *International Endodontic Journal, 49*(1), 6-16.

Bender, I., & Seltzer, S. (1972). The effect of periodontal disease on the pulp. *Oral Surgery, Oral Medicine, Oral Pathology, 33*(3), 458-474.

Bergenholtz, G., & Lindhe, J. (1978). Effect of experimentally induced marginal periodontitis and periodontal scaling on the dental pulp. *Journal of clinical periodontology, 5*(1), 59-73.

Britain, S. K., von Arx, T., Schenk, R. K., Buser, D., Nummikoski, P., & Cochran, D. L. (2005). The use of guided tissue regeneration principles in endodontic surgery for induced chronic periodontic-endodontic lesions: a clinical, radiographic, and histologic evaluation. *Journal of periodontology, 76*(3), 450-460.

Buonavoglia, A., Lanave, G., Camero, M., Corrente, M., Parisi, A., Martella, V., & Prati, C. (2021). Next-generation sequencing analysis of root canal microbiota associated with a severe endodontic-periodontal lesion. *Diagnostics, 11*(8), 1461.

Cortellini, P., & Tonetti, M. S. (2015). Clinical concepts for regenerative therapy in intrabony defects. *Periodontology 2000, 68*(1), 282-307.

Czarnecki, R. T., & Schilder, H. (1979). A histological evaluation of the human pulp in teeth with varying degrees of periodontal disease. *Journal of Endodontics, 5*(8), 242-253.

Dahle, U. R., Tronstad, L., & Olsen, I. (1996). Characterization of new periodontal and endodontic isolates of spirochetes. *European journal of oral sciences, 104*(1), 41-47.

De Deus, Q. (1975). Frequency, location, and direction of the lateral, secondary, and accessory canals. *Journal of Endodontics, 1*(11), 361-366.

Didilescu, A., Rusu, D., Anghel, A., Nica, L., Iliescu, A., Greabu, M., . . . Stratul, S. (2012). Investigation of six selected bacterial species in endo-periodontal lesions. *International Endodontic Journal, 45*(3), 282-293.

Dietrich, T., Zunker, P., Dietrich, D., & Bernimoulin, J.-P. (2002). Apicomarginal defects in periradicular surgery: classification and diagnostic aspects. *Oral Surgery, Oral Medicine, Oral Pathology, Oral Radiology, and Endodontology, 94*(2), 233-239.

Dommisch, H., Walter, C., Dannewitz, B., & Eickholz, P. (2020). Resective surgery for the treatment of furcation involvement: A systematic review. *Journal of clinical periodontology, 47*, 375-391.

Evans, M. (2023). The endodontic-periodontal juncture: Where two worlds meet. An overview of endo-perio lesions. *Australian dental journal, 68*, S56-S65.

Gill, S., Tabiyar, K., Balachandran, R., Priya, H., Agarwal, D., Sharma, S., . . . Logani, A. (2023). Influence of intracanal medicaments on the periodontal and periapical healing in concurrent endodontic-periodontal lesions with/without communication: a systematic review and meta-analysis. *Clinical oral investigations, 27*(11), 6371-6382.

Goyal, B., Tewari, S., Duhan, J., & Sehgal, P. (2011). Comparative evaluation of platelet-rich plasma and guided tissue regeneration membrane in the healing of apicomarginal defects: a clinical study. *Journal of Endodontics, 37*(6), 773-780.

Hammarström, L., Blomlöf, L., Feiglin, B., & Lindskog, S. (1986). Effect of calcium hydroxide treatment on periodontal repair and root resorption. *Dental Traumatology, 2*(5), 184-189.

Heboyan, A., Avetisyan, A., Karobari, M. I., Marya, A., Khurshid, Z., Rokaya, D., . . . Fernandes, G. V. d. O. (2022). Tooth root resorption: A review. *Science Progress, 105*(3), 00368504221109217.

Herrera, D., Retamal-Valdes, B., Alonso, B., & Feres, M. (2018). Acute periodontal lesions (periodontal abscesses and necrotizing periodontal diseases) and endo-periodontal lesions. *Journal of clinical periodontology, 45*, S78-S94.

Jansson, L. E., & Ehnevid, H. (1998). The influence of endodontic infection on periodontal status in mandibular molars. *Journal of periodontology, 69*(12), 1392-1396.

Jaoui, L., Machtou, P., & Ouhayoun, J. (1995). Long-term evaluation of endodontic and periodontal treatment. *International Endodontic Journal, 28*(5), 249-254.

Jew, R. C., Weine, F. S., Keene Jr, J. J., & Smulson, M. H. (1982). A histologic evaluation of periodontal tissues adjacent to root perforations filled with Cavit. *Oral Surgery, Oral Medicine, Oral Pathology, 54*(1), 124-135.

Karamifar, K., Tondari, A., & Saghiri, M. A. (2020). Endodontic periapical lesion: an overview on the etiology, diagnosis and current treatment modalities. *European endodontic journal, 5*(2), 54.

Krishnan, U., Monsour, P., Thaha, K., Lalloo, R., & Moule, A. (2018). A limited field cone-beam computed tomography–based evaluation of the mental foramen, accessory mental foramina, anterior loop, lateral lingual foramen, and lateral lingual canal. *Journal of Endodontics, 44*(6), 946-951.

Langeland, K., Rodrigues, H., & Dowden, W. (1974). Periodontal disease, bacteria, and pulpal histopathology. *Oral Surgery, Oral Medicine, Oral Pathology, 37*(2), 257-270.

Li, X., Hu, L., Ma, L., Chang, S., Wang, W., Feng, Y., . . . Wang, S. (2019). Severe periodontitis may influence cementum and dental pulp through inflammation, oxidative stress, and apoptosis. *Journal of periodontology, 90*(11), 1297-1306.

Lindhe, J., Karring, T., & Cortellini, P. (2003). Regenerative periodontal therapy. *Clinical Periodontology and Implant Dentistry, 4th edn. CPH*, 652-683.

Lindhe, J., Lang, N. P., & Karring, T. (2010). Tratado de periodontia clínica e implantologia oral. In *Tratado de periodontia clínica e implantologia oral* (pp. 1304-1304).

Madison, S., & Wilcox, L. R. (1988). An evaluation of coronal microleakage in endodontically treated teeth. Part III. In vivo study. *Journal of Endodontics, 14*(9), 455-458.

Martins, J. N., Pires, M. D., Pereira, B., Cruz, P. M., & Ginjeira, A. (2023). Management of apico-marginal defects with endodontic microsurgery and guided tissue regeneration: a report of thirteen cases. *Journal of Endodontics, 49*(9), 1207-1215.

Nemcovsky, C. E., & Nart, J. (2019). Modern clinical procedures in periodontal reconstructive treatment. In *Endodontic-Periodontal Lesions: Evidence-Based Multidisciplinary Clinical Management* (pp. 87-123): Springer.

Orstavik, D. (2020). *Essential endodontology: prevention and treatment of apical periodontitis*: John Wiley & Sons.

Papapanou, P. N., Sanz, M., Buduneli, N., Dietrich, T., Feres, M., Fine, D. H., . . . Graziani, F. (2018). Periodontitis: Consensus report of workgroup 2 of the 2017 World Workshop on the Classification of Periodontal and Peri-Implant Diseases and Conditions. *Journal of periodontology, 89*, S173-S182.

Pereira, C. V., Stipp, R. N., Fonseca, D. C., Pereira, L. J., & Höfling, J. F. (2011). Detection and clonal analysis of anaerobic bacteria associated to endodontic-periodontal lesions. *Journal of periodontology, 82*(12), 1767-1775.

Pinheiro, T. N., Cintra, L. T. A., Azuma, M. M., Benetti, F., Silva, C., & Consolaro, A. (2020). Palatogingival groove and root canal instrumentation. *International Endodontic Journal, 53*(5), 660-670.

Ross, I. F., & Thompson Jr, R. H. (1978). A long term study of root retention in the treatment of maxillary molars with furcation involvement. *Journal of periodontology, 49*(5), 238-244.

Rotstein, I., & Simon, J. (2008). Endodontic-periodontal interrelationships. *Endodontics, 6*(6), 638-659.

Rotstein, I., & Simon, J. H. (2004). Diagnosis, prognosis and decision-making in the treatment of combined periodontal-endodontic lesions. *Periodontology 2000, 34*(1), 165-203.

Rubach, W. C., & Mitchell, D. F. (1965). Periodontal disease, accessory canals and pulp pathosis. *The Journal of periodontology, 36*(1), 34-38.

Saunders, W., & Saunders, E. (1990). Assessment of leakage in the restored pulp chamber of endodontically treated multirooted teeth. *International Endodontic Journal, 23*(1), 28-33.

Schmidt, J. C., Walter, C., Amato, M., & Weiger, R. (2014). Treatment of periodontal-endodontic lesions–a systematic review. *Journal of clinical periodontology, 41*(8), 779-790.

Schroeder, H. E., & Scherle, W. F. (1988). Cemento-enamel junction–revisited. *Journal of periodontal research, 23*(1), 53-59.

Sculean, A., Kiss, A., Miliauskaite, A., Schwarz, F., Arweiler, N. B., & Hannig, M. (2008). Ten-year results following treatment of intra-bony defects with enamel matrix proteins and guided tissue regeneration. *Journal of clinical periodontology, 35*(9), 817-824.

Seltzer, S., Bender, I., & Ziontz, M. (1963). The interrelationship of pulp and periodontal disease. *Oral Surgery, Oral Medicine, Oral Pathology, 16*(12), 1474-1490.

Sharma, S., Deepak, P., Vivek, S., & Dutta, S. R. (2015). Palatogingival groove: recognizing and managing the hidden tract in a maxillary incisor: a case report. *Journal of International Oral Health: JIOH, 7*(6), 110.

Shin, J. M., Luo, T., Lee, K. H., Guerreiro, D., Botero, T. M., McDonald, N. J., & Rickard, A. H. (2018). Deciphering endodontic microbial communities by next-generation sequencing. *Journal of Endodontics, 44*(7), 1080-1087.

Silvestri, M., Sartori, S., Rasperini, G., Ricci, G., Rota, C., & Cattaneo, V. (2003). Comparison of infrabony defects treated with enamel matrix derivative versus guided tissue regeneration with a nonresorbable membrane: A multicenter controlled clinical trial. *Journal of clinical periodontology, 30*(5), 386-393.

Sinai, I. H., & Soltanoff, W. (1973). The transmission of pathologic changes between the pulp and the periodontal structures. *Oral Surgery, Oral Medicine, Oral Pathology, 36*(4), 558-568.

Siqueira Jr, J. F., & Rôças, I. N. (2022). Present status and future directions: Microbiology of endodontic infections. *International Endodontic Journal, 55*, 512-530.

Socransky, S. S., Haffajee, A., Cugini, M., Smith, C., & Kent Jr, R. (1998). Microbial complexes in subgingival plaque. *Journal of clinical periodontology, 25*(2), 134-144.

Sooratgar, A., Tabrizizade, M., Nourelahi, M., Asadi, Y., & Sooratgar, H. (2016). Management of an endodontic-periodontal lesion in a maxillary lateral incisor with palatal radicular groove: a case report. *Iranian endodontic journal, 11*(2), 142.

Teles, R. P., Haffajee, A. D., & Socransky, S. S. (2006). Microbiological goals of periodontal therapy. *Periodontology 2000, 42*(1).

Tonetti, M. S., Cortellini, P., Suvan, J. E., Adriaens, P., Baldi, C., Dubravec, D., . . . Muller-Campanile, V. (1998). Generalizability of the added benefits of guided tissue regeneration in the treatment of deep intrabony defects. Evaluation in a multi-center randomized controlled clinical trial. *Journal of periodontology, 69*(11), 1183-1192.

Torabinejad, M., & Trope, M. (1996). Endodontic and Periodontal Interrelationships. Principles and Practice of Endodontics. *R. E. Walton and M. Torabinejad, Eds*.

Tu, Y. K., Woolston, A., & Faggion Jr, C. M. (2010). Do bone grafts or barrier membranes provide additional treatment effects for infrabony lesions treated with enamel matrix derivatives? A network meta-analysis of randomized-controlled trials. *Journal of clinical periodontology, 37*(1), 59-79.

Versiani, M., Martins, J., & Ordinola-Zapata, R. (2023). Anatomical complexities affecting root canal preparation: a narrative review. *Australian dental journal, 68*, S5-S23.

Wolf, T. G., Willems, L., & Briseño-Marroquín, B. (2021). An in vitro endodontic model to quantify the accessory canal filling potential of the vertical and lateral condensation techniques. *Australian Endodontic Journal, 47*(2), 245-251.

Yan, F. (2014). Periodontic endodontic lesions: Standardized diagnostic and therapeutic indications. *Zhonghua kou Qiang yi xue za zhi= Zhonghua Kouqiang Yixue Zazhi= Chinese Journal of Stomatology, 49*(3), 133-137.